

***TRABAJO DE FIN DE GRADO***

***Grado en Odontología***

**INJERTO DE TEJIDO CONECTIVO EN TÚNEL PARA  
RECUBRIMIENTO DE MÚLTIPLES RECESIONES  
GINGIVALES**

**Madrid, curso 2020/2021**

Número identificativo

45

## Resumen

Una recesión gingival es una afectación del margen gingival que se define tal y como un desplazamiento hacia apical. Las recesiones gingivales pueden aparecer en un sólo diente o en varios dientes, lo que permite llamarlas recesiones múltiples. Es un defecto bastante común en la población y se trata cada vez más. Es por eso que siempre hay una búsqueda de mejoría de la técnica túnel con injerto de tejido conectivo: la terapia más corriente para las recesiones gingivales múltiples.

*Objetivos:* El objetivo de este trabajo era definir la técnica túnel y evaluar su rendimiento clínico con varios parámetros importantes tales como el recubrimiento radicular medio o completo. De igual manera, se buscó si con esta técnica había mejores resultados en el maxilar o en la mandíbula, y cual era el éxito de esa terapia frente a otras técnicas mucogingivales.

*Metodología:* Se han buscado artículos en distintas plataformas científicas con criterios de inclusión y exclusión para facilitar la búsqueda. Y se han encontrado 38, cuyos 14 artículos se han utilizado para el análisis de la técnica túnel.

*Resultados:* De todos los artículos reunidos, se han visto varias técnicas mucogingivales con resultados exitosos. Entonces se ha comparado la técnica túnel con otras técnicas. El recubrimiento radicular medio y completo para la técnica túnel siempre es de 80% aproximadamente.

*Conclusiones:* Existen diversas técnicas quirúrgicas para el tratamiento de las recesiones múltiples. La técnica túnel con injerto de tejido conectivo tiene muy buenos resultados a nivel funcional y estético. Algunas modificaciones de esa técnica pueden mejorar los resultados clínicos finales, como por ejemplo el uso de nuevos injertos.

## **Abstract**

A gingival recession is an involvement of the gingival margin that is defined as an apical shift. Gingival recessions can appear in a single tooth or in several teeth, which makes it possible to call them multiple recessions. It is a fairly common defect in the population and is increasingly being treated. That is why there is always a search for improvement of the tunnel technique with connective tissue graft: the most common therapy for multiple gingival recessions.

*Objectives:* The objective of this work was to define the tunnel technique and to evaluate its clinical performance with several important parameters such as half or complete root coverage. In the same way, it was sought if with this technique there were better results in the maxilla or mandible, and what was the success of this therapy compared to other mucogingival techniques.

*Methodology:* Articles have been searched in different scientific platforms with inclusion and exclusion criteria to facilitate the search. And 38 have been found, of which 14 articles have been used for the analysis of the tunnel technique.

*Results:* Of all the articles collected, several mucogingival techniques have been seen with successful results. So, the tunnel technique has been compared with other techniques. The medium and complete root coverage for the tunnel technique is always approximately 80%.

*Conclusions:* There are various surgical techniques for the treatment of multiple recessions. The tunnel technique with connective tissue graft has very good functional and aesthetic results. Some modifications of this technique can improve the final clinical results, such as the use of new grafts.

## Índice

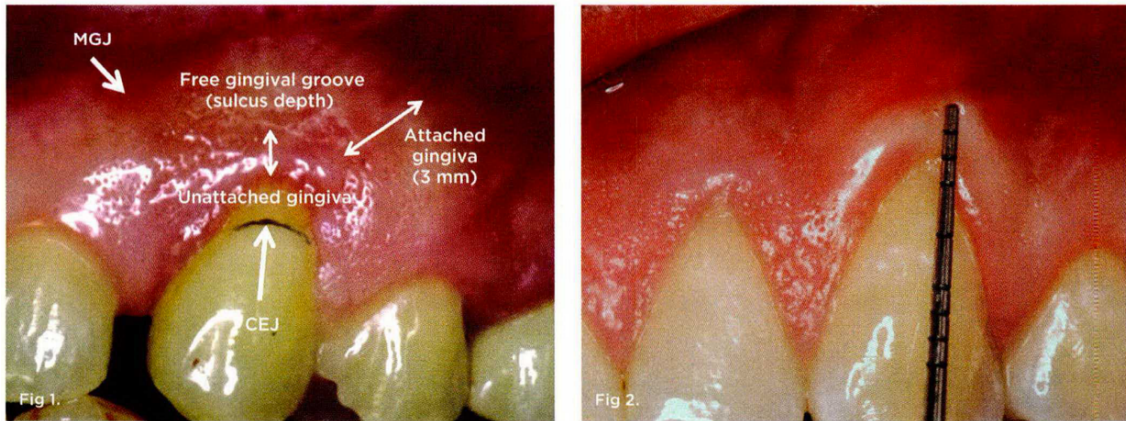
<i>Introducción</i>	- 5 -
I. Definición de los términos encía y recesión gingival	- 5 -
II. Clasificación de las recesiones gingivales	- 7 -
III. Etiología de la recesión	- 11 -
IV. Prevención de las recesiones	- 14 -
V. Técnicas de recubrimiento gingival	- 15 -
VI. Indicaciones y contraindicaciones	- 18 -
<i>Objetivos</i>	- 20 -
<i>Metodología</i>	- 20 -
<i>Resultados</i>	- 26 -
<i>Discusión</i>	- 35 -
I. Descripción de la técnica túnel	- 35 -
II. Ventajas y desventajas	- 36 -
III. Indicaciones y contraindicaciones	- 38 -
IV. Protocolo quirúrgico	- 40 -
V. Rol de la sutura	- 48 -
VI. Limitaciones de la técnica túnel	- 49 -
VII. Discusión de los resultados	- 50 -
<i>Conclusiones</i>	- 55 -
<i>Bibliografía</i>	- 56 -
<i>Anexos</i>	- 59 -
Glosario de las diferentes abreviaturas empleados en este trabajo	- 59 -
Tabla de los resultados	- 60 -
Primera hoja de los artículos consultados	- 61 -

## Introducción

### I. Definición de los términos encía y recesión gingival

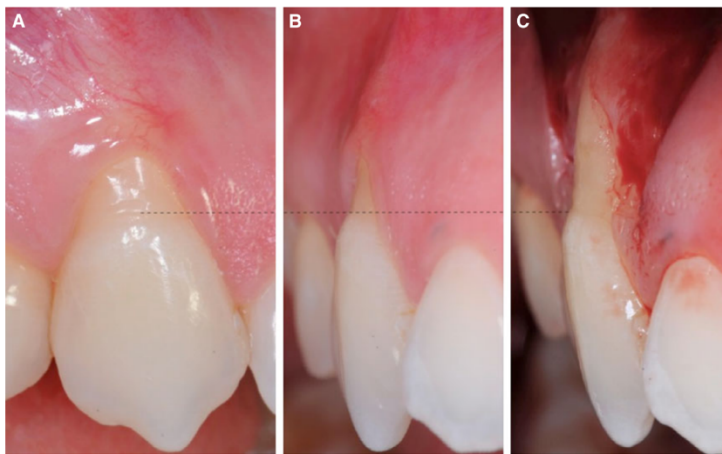La encía es un tejido queratinizado que se encuentra en relación íntima con la estética y la función. La encía recubre los dientes y el hueso alveolar. Ofrecemos una definición rápida. Por una parte, tenemos la encía libre o llamada también encía marginal que se caracteriza por un color rosado, con una superficie de tipo opaca y una consistencia bastante firme. Presente en las caras vestibulares y linguales o palatinas de los dientes y la encía interdental o llamadas también papilas interdentes. El epitelio que constituye la encía libre se diferencia según el epitelio bucal que él está dirigido hacia la cavidad bucal, el epitelio del surco que está vecino al diente sin estar en contacto con la superficie del esmalte y, por último, existe el de unión que se distingue como el contacto entre el diente y la encía. Por otro lado, tenemos la encía adherida que se encuentra después, desde la línea de encía libre hasta la línea mucogingival. Es el surco marginal (o unión amelocementaria) que separa los dos tipos de encías, y termina al nivel de la línea mucogingival o llamada también unión mucogingival.<sup>(1)</sup>

Una recesión gingival (RG) es el desplazamiento del margen gingival hacia más apical de la unión amelocementaria, con la exposición de la superficie radicular del diente más o menos importante según el avance patológico de la encía. Es la afectación más común de la encía. A menudo, la encía que presenta recesión se encuentra inflamada, pero puede también tener un aspecto normal. La RG se encuentra sea en un solo diente, sea en un grupo de dientes o bien en toda la boca - en este caso se llama generalizada.<sup>(1-3)</sup>



**Fig 1.** Class I recession. Note that the free gingival groove separates the unattached gingiva from the attached gingiva. **Fig 2.** Class II recession. Although there may be gingiva on the facial, if it is unattached the recession is Class II. The only way to accurately determine this is to probe and see if the probe goes beyond the MGJ.

*Imagen 1: Observación de la presencia o ausencia de encía adherida.<sup>(4)</sup>*



**Fig. 1.** Gingival recession and bone dehiscence. (A) Gingival recession extending from the cemento–enamel junction (dotted line) to the soft-tissue margin. (B) Gingival recession in the lateral view: the distinction between the anatomic crown and the root (cemento–enamel junction) becomes more evident. (C) Bone dehiscence (from the cemento–enamel junction to the buccal bone crest) associated with gingival recession.

*Imagen 2: Exposición de la superficie radicular de un diente como signo de una recesión gingival<sup>(5)</sup>*

## II. Clasificación de las recesiones gingivales

En la literatura, podemos notar que varios autores ofrecieron una definición de la recesión.

En primer lugar, fueron Sullivan y Atkins en 1968 quienes la clasificaron en cuatro categorías morfológicas. Eran: superficial-estrecha, superficial-amplia, profunda-amplia y profunda-amplia.<sup>(6)</sup>

Como la lista anterior no permitía predecir el resultado del tratamiento, se investigó más.<sup>(7-9)</sup>

En 1972, Lang y Löe definieron la recesión gingival como la exposición local o generalizada de la superficie radicular de los dientes sin acompañamiento de inflamación ni bolsas periodontales.<sup>(7)</sup>

Otros investigadores, en 1978, tales como Guinard y Caffesse, definieron la recesión gingival como una denudación incompleta del área radicular por migración apical del margen gingival.<sup>(8)</sup>

Bengue et al en 1983 clasificaron las recesiones según la morfología. El tipo "U" tenía mal pronóstico. El tipo "V" tenía un pronóstico aceptable. Y mientras que la recesión tipo "I" tenía un buen pronóstico.<sup>(9)</sup>

Luego fue Miller quien, en 1985, tomó en cuenta la extensión y el compromiso de la zona interproximal así que añadió el cubrimiento radicular en su clasificación. Entonces se puede determinar la recesión gingival en cuatro clases.<sup>(6,8)</sup>

La **clase I** fija en una recesión del tejido que no alcanza la línea mucogingival y que además no existe pérdida de tejido óseo ni de tejido blando en la zona interproximal. Se puede alcanzar el 100% de cobertura radicular.<sup>(6,8)</sup>

En segundo, existe la **clase II** que se define como la regresión de la encía y que llega o sobrepasa la línea mucogingival. En este caso no hay pérdida de hueso ni de tejido blando interproximal. Al igual que para la clase precedente, se logra el 100% de cobertura radicular.<sup>(6,8)</sup>

Después existe la **clase III** en la cual la retracción del tejido marginal se extiende más allá de la unión mucogingival. Aquí sí que existe una pérdida de soporte interproximal o malposición dentaria, ya que la superficie radicular puede ser parcialmente expuesta. El defecto se ubica coronalmente al límite apical de la recesión. Se logra cobertura parcial.<sup>(6,8)</sup>

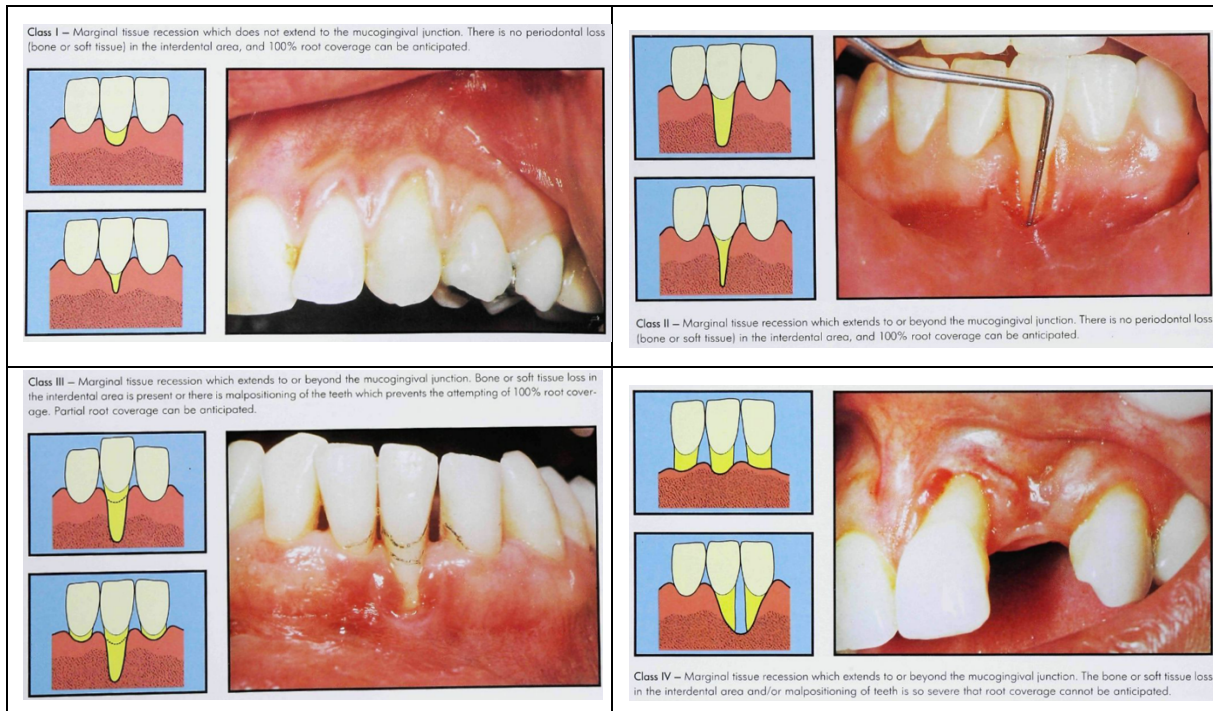
Por último, la **clase IV** cuando la recesión va más lejos de la línea mucogingival. Se especifica una pérdida ósea grave y de tejido blando interproximal severa hasta el nivel apical de la recesión. En función de esos hallazgos, el pronóstico de cobertura radicular es bastante desfavorable.<sup>(6,8)</sup>

La clasificación de Miller nos indica la dificultad de éxito en tratamiento de recesiones especialmente en las clases III y IV.<sup>(5)</sup>

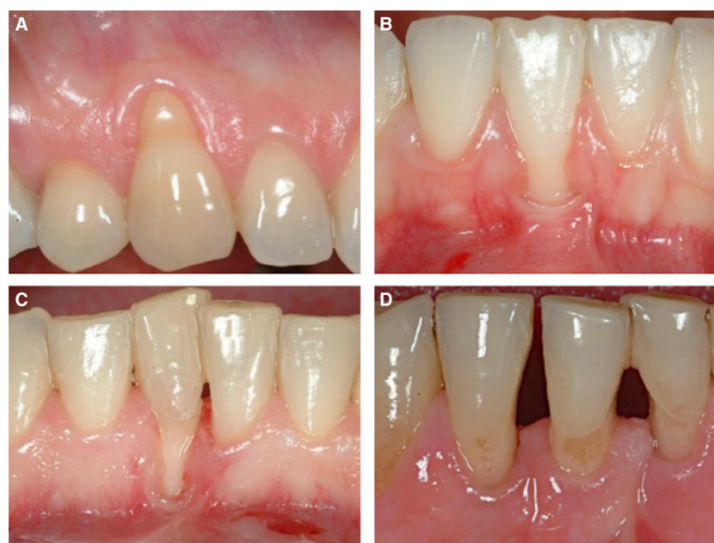En la actualidad esa clasificación sirve de referencia ya que es a ella que vamos a recurrir la mayor parte del tiempo para establecer una lista de las recesiones.<sup>(8)</sup>



Se refiere a un recubrimiento radicular completo cuando el margen gingival se sitúa al nivel de la línea amelocementaria, cuando hay inserción clínica, cuando la profundidad del surco es menor o igual a 2mm y cuando no hay presencia de sangrado al sondaje.<sup>(5,8,10)</sup>



Imágenes: Clasificación de las recesiones gingivales según Miller. <sup>(6)</sup>



Imágenes: Clasificación de Miller de las recesiones gingivales. <sup>(5)</sup>

En 2010, Mahajan hizo una modificación de la clasificación de Miller añadiendo la gravedad de la pérdida de tejido blando y duro en el área interproximal, lo que produce una variación para las clases III y IV. Clase III: recesión con perjuicio a nivel del hueso o tejido blando en el área interproximal hasta un 1/3 cervical de la superficie radicular y/o malposiciones dentarias. Clase IV: recesión con severa pérdida de hueso o tejido blando en el área interproximal con más de un 1/3 cervical de la superficie radicular y/o estricta mala ubicación de los dientes.<sup>(9)</sup>

Este mismo año, Pini-Prato elaboró una clasificación de los defectos de las superficies dentarias, que puede ser útil para un correcto diagnóstico y pronóstico y para saber a qué nivel debemos ubicar el injerto. Evaluó la presencia (A) o la ausencia (B) de la unión amelocementaria (UCE) y la presencia (caracterizado por el signo positivo: +) o ausencia (definido por el signo negativo: -) de diferencia en la superficie dentaria causada por abrasión, en función de esos factores se establecen cuatro clases.<sup>(9,11)</sup>

Cuadro 1.		
UCE	Escalón	Descripción
Clase A	-	UCE visible y sin escalón
Clase A	+	UCE visible y con escalón
Clase B	-	UCE no visible y sin escalón
Clase B	+	UCE no visible y con escalón

*Imagen 4: Clasificación de Pini-Prato<sup>(11)</sup>*

El Cairo, en 2011, propuso otra clasificación utilizando el nivel de inserción clínico (CAL) como criterio de identificación en la cual el tipo de recesión 1 no se asocia con ninguna pérdida de inserción a nivel interproximal. En el tipo 2 la pérdida de CAL es igual o menor que la de inserción bucal. Y luego en el defecto tipo 3 la pérdida de CAL es mayor en cuanto a la cantidad de pérdida de inserción bucal.<sup>(12)</sup>

### III. Etiología de la recesión

La etiología de las recesiones gingivales es multifactorial. Pueden verse condicionadas según diferentes factores llamados factores predisponentes y factores precipitantes. Gracias a los factores predisponentes, se considera que el envejecimiento tiene un rol importante en el proceso fisiológico de la recesión.<sup>(9,13)</sup>

Los factores predisponentes se atribuyen principalmente a unos factores anatómicos y otros que están asociados a un trauma oclusal.<sup>(5)</sup>

El primero en lo que podemos pensar es el factor de la edad. Con los años la cantidad y presencia de encía pueden variar en función de cada paciente. Se ha comprobado que las RR.GG afectan a casi todas las personas de edad media y mayor; 88% de las personas mayores (más de 65 años) y 50% de los adultos presentan recesión en un sitio o más<sup>(14)</sup>. El surco gingival es más profundo y el epitelio es menor, en individuo adulto que en persona joven, lo que explica que con la edad las recesiones se vuelven más profundas.<sup>(5,9,13,15)</sup>

Un factor anatómico que entraría en juego sería la encía insertada inadecuada o escasa, pero la evidencia no es considerable ya que algunos estudios ponen de relieve que las áreas de encía queratinizada inadecuada no demuestran mayor recesión gingival, con un mantenimiento periodontal idóneo.<sup>(5,9)</sup>

Igualmente, un frenillo de inserción alto provoca una tracción del margen gingival pero no hay ninguna correlación concreta en artículos científicos.<sup>(5)</sup>

Otros factores anatómicos tales como un vestíbulo poco profundo, fenestraciones o dehiscencias del hueso alveolar, malposición dentaria, forma del diente, apiñamiento son

concomitantes a las RR.GG. El periodonto puede ser delgado y festoneado o grueso y plano, en el caso de un biotipo fino es común tener recesión de encía porque hay incidencia de fenestraciones o dehiscencias. La condición del hueso alveolar en torno a la raíz del diente que puede verse afectado mediante un trauma oclusal.<sup>(5,9,13,15)</sup>

Todos los factores anatómicos están unidos. La enfermedad periodontal destructiva interviene debido a la interrelación entre bacterias y la respuesta del huésped.<sup>(5,9,13,15)</sup>

Mientras que los factores precipitantes, son los que dependen de los pacientes, entonces en ausencia de ellos, la probabilidad de recesión es menor. Estos siguientes factores son aquellos que pueden verse modificados, mientras que los anteriores se establecen en función de la anatomía y pueden ser difíciles de modificar.<sup>(5)</sup>

No sólo el hábito de cepillado traumático y abrasivo es una de las causas más comunes de RG sino también que el tabaco se suma a los elementos causales. Ese tipo de cepillado consigue a desgastar progresivamente el tejido gingival. Además, influye más en tener recesiones gingivales en un paciente que tiene una buena salud oral con poca placa.<sup>(5,9)</sup>

Por su poder vasoconstrictor, el tabaco es un factor capital que tomar en consideración a la hora del diagnóstico. Las personas fumadoras tienen más posibilidad de padecer recesiones gingivales que los no fumadores.<sup>(5)</sup>

Después, las laceraciones gingivales provocadas por los palillos interdentes modifican también la posición de la encía.<sup>(13,14)</sup>

Otro factor acelerado es la higiene bucodental, el cálculo subgingival y supragingival se vinculan con una inflamación recurrente de la encía. Por consiguiente, los dientes anteroinferiores se verán afectados en sus superficies linguales si la presencia de cálculo es

exageradamente presente. Un diseño inadecuado de aparatología removible puede causar un trauma gingival y participar en la retención de la placa.<sup>(5,13,14)</sup>

Luego, la presencia de factores iatrogénicos coayuda a tener presentes recesiones; como tratamientos de ortodoncia donde el movimiento de los dientes, más en particular hacia vestibular o lingual, provoca un adelgazamiento de las corticales y entonces la encía se verá obligada a migrar hacia apical. Se verán afectados más los incisivos inferiores y los primeros molares. También puede provocar una laceración del tejido marginal y papilar.<sup>(5,9,13,14)</sup>

El procedimiento periodontal de recesión es un proceso lento y gradual a lo largo de los años, ya que es asintomático durante años. Cuando la condición empieza a causar sintomatología, el paciente podrá presentar unas manifestaciones. Los síntomas podrán ser como una hipersensibilidad de los dientes con las comidas o bebidas frías o calientes debido a la parte descubierta de la raíz o abrasiones cervicales; una cierta movilidad dentaria; una sensación de dientes más largos de lo normal; unas alteraciones estéticas del modo que podrá tener exposición de las raíces de los dientes; un cambio de color entre la corona y la raíz; unos espacios entre los dientes si son recesiones importantes; y también puede mostrarse sangrado gingival y retención de placa.<sup>(3,14)</sup>

Esos aspectos son relevantes a la hora de la terapia mucogingival. Las superficies radiculares descubiertas de tejido son más aptas por tener caries. A nivel interproximal la migración apical de la encía origina espacios en los cuales la placa o también alimentos pueden almacenarse. El deterioro del cemento expuesto por la recesión genera un campo dental muy sensible, sobre todo al tocarla.<sup>(5)</sup>

#### **IV. Prevención de las recesiones**

Para evitar tener recesiones gingivales, o al menos para prevenirlas, existe una serie de factores por realizar como tener una buena higiene bucodental con un cepillado adecuado, el uso del hilo dental y visitar anualmente al odontólogo.<sup>(5)</sup>

Lang y Löe establecieron que, para mantener una buena salud gingival, la cantidad mínima de encía alrededor del diente tenía que ser de 2 mm.<sup>(7)</sup>

Si el paciente ya presenta recesión, es preferible realizar un seguimiento de esta última con la ayuda de una valoración de la sensibilidad dentinaria, de la inflamación de la encía, de la estética por parte del paciente, y de la progresión de la recesión.<sup>(9)</sup>

Con respecto al diagnóstico de las RR.GG, se toman múltiples registros antes de la cirugía tales como la profundidad de sondaje (PS o PD), dimensiones de las RR.GG (profundidad de recesión gingival: GRD), nivel de inserción clínica (CAL), ancho de tejido queratinizado (KWT), ancho de la RG (GT, que se mide 3mm apical al margen gingival), presencia de lesiones de furca, grados de movilidad, índice de placa, sangrado al sondaje, entre otros. Esos parámetros se inspeccionarán de la misma forma a los 12 meses de la cirugía mucogingival. <sup>(2,16)</sup>

## **V. Técnicas de recubrimiento gingival**

Con el tiempo, se pensó en una variedad de técnicas de recubrimiento gingival utilizando la manipulación de los tejidos del paciente vía injertos blandos autógenos o alogénicos o regeneración tisular guiada (RTG) para mejorar la salud periodontal de tal manera que se mantenga la dentición funcional del paciente, deteniendo la progresión de la migración de los tejidos, aumentando los tejidos blandos y cubriendo la superficie radicular expuesta.<sup>(3)</sup>

La Academia Americana de Periodoncia caracteriza la terapia quirúrgica mucogingival como los medios terapéuticos en fin de arreglar las imperfecciones de morfología, posición y cantidad de encía alrededor del diente.<sup>(5,8,9,17)</sup>

Según la clasificación de recesión, el pronóstico de éxito y la predictibilidad de la cobertura de la raíz, establecieron la técnica quirúrgica a seguir. Uno de los objetivos más importante de la intervención quirúrgica mucogingival es cubrir quirúrgicamente la migración apical de la encía, es un objetivo estético y también funcional. Las recesiones están asociadas a una estética indeseable y particularmente en los pacientes cuya la línea de sonrisa es alta. También para los pacientes que presentan dientes con abrasión superficial radicular o con sensibilidad dentaria y entonces sujeto a caries radiculares. Mediante la terapia periodontal, se emplean injertos gingivales que tienen como objetivo crear de nuevo un periodonto sano.<sup>(10,16)</sup>

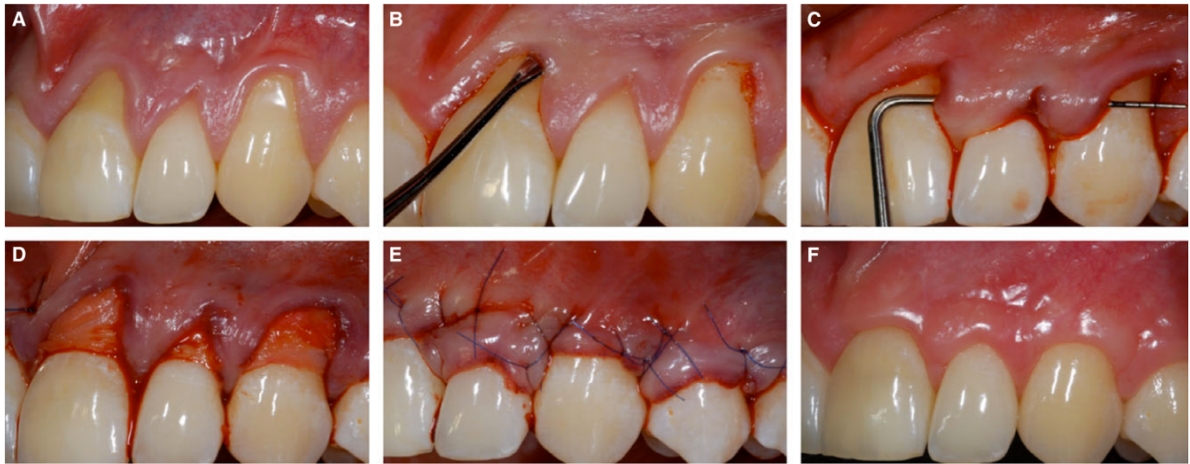
Existen varios tipos de injertos y por lo tanto técnicas con efectividad y éxito diversos que son relevantes para el paciente como para el clínico, así que hay que tomarlas en cuenta a la hora de elegir el tratamiento. En el escogimiento de la técnica, múltiples factores como la profundidad y la amplitud de la recesión (clasificado por Miller), disponibilidad del tejido donante y presencia de los factores anatómicos son capitales. El éxito del recubrimiento gingival puede ser en función de una técnica u otra, pero también depende de factores como el hecho de fumar ya que los pacientes fumadores tienen un porcentaje menor de cobertura radicular completa. La mayoría de las terapias de aumento de tejido blando se realizaron con un injerto de tejido conectivo obtenido de la zona palatina del paciente, puesto que es una de las áreas donantes más amplias. Otras zonas donantes más comunes para el tejido conectivo son las zonas retromolares y zonas edéntulas; ya que son zonas que tienen epitelio queratinizado o paraqueratinizado y una densa lamina propia.<sup>(3,5,11,15,16)</sup>

Existe otro tipo de injerto porque a veces el práctico puede encontrarse con limitaciones quirúrgicas debido a la anatomía palatina. El aloinjerto de matriz dérmica acelular (ADMA) es otro injerto que se encuentra. Es uno que deriva de la piel de donante de órganos humanos, seco y libre de células con una matriz extracelular de fibras colágenas y elásticas. Esas distintas categorías de injertos han tenido éxito en el tratamiento de las recesiones gingivales.<sup>(3,15)</sup>

Luego, se encuentra la técnica túnel que fue introducida por Allen en 1994 y que toma sus bases en la cobertura de la recesión gingival mediante un injerto que se inserta en la incisión túnel, sin tocar a las papilas interdentes. Es un proceso caracterizado como popular debido a sus características y resultados estéticos.<sup>(5,18,19)</sup>



Esa técnica la veremos mas detalladamente a continuación dado que es el objetivo principal de este trabajo. Varios clínicos intentan combinar distintas técnicas quirúrgicas para aumentar la probabilidad de éxito.<sup>(3,5,11,15,16,18-20)</sup>



**Fig. 21.** (A) Baseline. Multiple Miller Class 1 recessions. (B) Use of the tunnel instrument to completely mobilize the flap. (C) The flap was completely mobilized. Note that a tension-free flap was obtained. (D) The palatal connective tissue graft was placed in the tunnel and fixed with mattress and sling sutures. (E) The tunnel was

sutured coronally to the cemento–enamel junction in such a way that the connective tissue graft and the recession defects were completely covered. (F) At 12 months following surgery, complete coverage of the recessions was achieved. Courtesy of Anton Sculean (University of Bern).

*Imágenes: Modificación de la técnica túnel con posicionamiento más coronal del tejido marginal.<sup>(5)</sup>*

## VI. Indicaciones y contraindicaciones

No existen realmente indicaciones y contraindicaciones como tal. Previo al tratamiento, se determinan los factores responsables de la recesión. En función de eso se clasifica en los factores que pueden ser modificados y en los que no pueden ser corregidos. En consecuencia, los factores que no pueden variar serán considerados como contraindicación para la cirugía. Por esa razón, un diagnóstico preciso sobre la recesión es una información primordial para el pronóstico, la comunicación entre paciente y médico y entonces el tratamiento.<sup>(5,9,19)</sup>

Por ejemplo, una recesión de clase III o de clase IV tiene un pronóstico muy bajo o no puede ser cubierta debido a la falta de apoyo de hueso alveolar interproximal lo que desencadena una pérdida de altura de las papilas interdentarias y por lo tanto una incapacidad de lograr una cobertura radicular completa.<sup>(16)</sup>

El tabaco es el factor de riesgo fundamental que concurre a un fracaso de la terapia, ya que el tabaco interfiere en la cicatrización periodontal. Pero, existen ideas contrarias. Como se puede leer en un artículo de *Rakasevic* donde se demuestra que los fumadores leves (menos de 10 cigarrillos al día) tienen resultados exitosos de la terapia mucogingival.<sup>(21)</sup>

La cirugía mucogingival está indicada cuando el paciente tiene una buena higiene oral con técnicas adecuadas ya que es un factor decisivo en la victoria de la cirugía mucogingival. Se pueden elaborar algunas indicaciones para realizar este tratamiento que serían como razones estéticas, hipersensibilidad, aumento de tejido queratinizado, existencia de abrasión radicular o de caries.<sup>(5)</sup>

En otras palabras, la terapia mucogingival es un procedimiento muy delicado y podemos decir que el tratamiento contiene dos fases. La primera debe ser dirigida al enseñamiento al paciente de los factores de riesgo buscando una corrección o mejor, una eliminación de las causas precipitantes de RG y la segunda fase sería la parte quirúrgica tras una evaluación de los tejidos y de los hábitos del paciente.<sup>(8)</sup>

## Objetivos

Los objetivos principales son definir la técnica túnel y evaluar el rendimiento clínico de esa misma técnica, es decir estudiar la evolución de la recesión con su ancho, su recubrimiento radicular medio y completo, la profundidad del sondaje y otros parámetros.

Los objetivos secundarios son:

- apreciar si existe mejores resultados de la técnica túnel en maxilar en comparación con la mandíbula
- ver el éxito de la técnica túnel frente a otras técnicas u otros injertos

## Metodología

Para ese trabajo se procedió a una búsqueda de artículos para realizar una revisión bibliográfica. La realización de la búsqueda se realizó mediante los sitios de la Biblioteca Nacional de Medicina (PubMed o Medline), Google Scholar y también en el sitio de la biblioteca de la Universidad Europea de Madrid (Biblioteca CRAI Dulce Chacón), con un intervalo de años entre 2000 y 2020, en inglés, español y francés; incluso si algunos artículos son más ancianos por las informaciones de literatura.

Palabras claves: gingival recessions, tunnel technique, treatment multiple recessions, connective tissue graft, multiple adjacent recessions.

Dentro de los artículos encontrados, se analizaron diferentes variables como el recubrimiento radicular completo o medio, la profundidad de las recesiones gingivales, la profundidad del sondaje, la pérdida de inserción clínica, el ancho del tejido queratinizado, el ancho de recesión y el espesor gingival. Por cierto, la variable más importante que se tomó en cuenta era el recubrimiento radicular que sea completo o medio. De la misma forma, se analizó el éxito encontrado con el tipo de tratamiento realizado en función del avance de la recesión.

En cuenta a la estrategia de búsqueda, se incluyeron criterios de inclusión y de exclusión con el objetivo de facilitar la investigación de artículos. Se seleccionaron 38 artículos en total, cuyos algunos sirvieron de base para la toma de información para la introducción y cuyos 14 para la fase de resultados y discusión.

*Criterios de inclusión:*

- tratamiento de recesiones gingivales múltiples
- técnica túnel
- casos clínicos, ensayos clínicos publicados en revistas científicas de impacto
- casos con al menos 9 pacientes tratados, para realizar la tabla de resultados
- resultados clínicos evidentes tales como el recubrimiento completo y medio de la raíz, evolución de la recesión tras el tratamiento
- seguimiento del paciente después de la cirugía

*Criterios de exclusión:*

- en el título o en el resumen del artículo no se trataba de la técnica túnel
- artículos que trataban solamente de recesiones gingivales únicas
- artículos no relacionados con los objetivos
- artículos no disponibles o incompletos

Para tener una idea general de los artículos y abordar la descripción de la intervención quirúrgica tal y como sus resultados clínicos, se estableció una tabla de datos de los estudios.

Se investigaron los resultados de 14 artículos.

Después, se puede apreciar como se ordenó la tabla:

- Autor del artículo
- Año de publicación del artículo
- P: número de pacientes
- RG: número de recesiones gingivales
- E: edad media de los pacientes
- Tipo de tratamiento mucogingival
- M: clase Miller de las recesiones
- L: localización de las recesiones gingivales
- Conclusiones generales del artículo

A continuación, se explican los significados de las abreviaturas presentes en la siguiente tabla:

- TUN: técnica túnel
- mTUN: técnica túnel modificado
- CTG: injerto de tejido conectivo
- EMD: derivado de matriz de esmalte
- MCAT/CATF: técnica de túnel coronalmente avanzado modificado
- mCAF: colgajo coronalmente avanzado modificado
- CM: matriz de colágeno
- MMTT: técnica túnel microquirúrgicas modificada
- CAF: colgajo coronalmente avanzado
- SCTG: injerto de tejido conectivo subepitelial
- AMD/ADM: matriz dérmica acelular
- XDM: matriz de colágeno dérmico de origen porcino
- POT: técnica túnel
- LL: técnica de Langer y Langer
- CRM: recubrimiento radicular medio
- CCR: recubrimiento radicular completo
- Mx: maxilar superior
- Md/mand: mandíbula
- Ant: anterior

<b>Autores</b>	<b>Año</b>	<b>P-RG</b>	<b>E</b>	<b>Tipo de tto</b>	<b>M + L</b>	<b>Resultados y conclusión</b>
<b>Aroca</b> <sup>(10)</sup>	2010	20, 139 RG	31,7	Boca dividida: (a) mTUN + CTG (b) mTUN + CTG + EMD	III Mx md	<i>Eficaz en RG de clases III. EMD no permite mejorías en los resultados. CRM: 82% (b) y 83% (a) CCR: 53% (b) y 23% (a)</i>
<b>Aroca</b> <sup>(2)</sup>	2013	22, 156 RG		Boca dividida: (a) MCAT + CM (b) MCAT + CTG	I y II Mx md	<i>Resultados equivalentes, pero algo mejor en el (b) CCR 42% en (a) y 85% en (b)</i>
<b>Azaripour</b> <sup>(22)</sup>	2016	40, 71 RG	38,6	(a) MMTT + CTG (b) CAF + CTG	I y II Mx md	<i>Resultados similares. No diferencias entre tratamientos realizados en maxilar o en mandíbula. CRM: 98,3% (b) y 97,2% (a) CCR 96,6% (b) y 88,1% (a)</i>
<b>Bhatavadekar</b> <sup>(23)</sup>	2019	36, 99 RG		(a) SCTG + mCAF (b) SCTG + CATF		<i>Resultados aceptables en ambas técnicas. CCR: 90,74% (a) y 77,78% (b)</i>
<b>Ozenci</b> <sup>(24)</sup>	2015	20, 58 RG	30,7	(a) CAF + ADM (b) TUN + ADM	I Mx md	<i>Resultados a favor de (a) CRM: 75,72% (b) y 93,81% (a) CRC: 37,36% (b) y 85% (a)</i>
<b>Pietruska</b> <sup>(25)</sup>	2019	20		Boca dividida: (a) MCAT + CM (b) MCAT + SCTG	I y II mand	<i>CRM: 53,2% (a) y 83,10% (b) CCR: 20% (a) y 67% (b) (a) alternativa a (b) para un grupo especial de pacientes (medio, problemas de cicatrización/sangrado).</i>
<b>Rakasevic</b> <sup>(21)</sup>	2020	20		(a) XDM + MCAT (b) CTG + MCAT	I	<i>Resultados similares en ambas técnicas.</i>
<b>Salem</b> <sup>(26)</sup>	2020	40, 40 RG	43,5	(a) CTG + CAF (b) CTG + POT		<i>No se observan diferencias. MRC: 95,9% (a) y 90,1% (b) CCR: 84,6% (a) y 75% (b) A largo plazo, mejores resultados en la técnica (b)</i>
<b>Sculean</b> <sup>(27)</sup>	2016	12, 54 RG	25	(a) MCAT + SCTG + EMD (b) MCAT + SCTG	I, II, III mx	<i>Resultados predecibles para cobertura de raíces en la técnica (a) CRM: 82% (a) y 83% (b) CRC 38% en ambos grupos</i>
<b>Thalmair</b> <sup>(28)</sup>	2016	20, 63 RG	37,5	MMTT + SCTG	Mand ant I y II	<i>CRM: 93,87% Técnica efectiva para cobertura de raíces y ganancia KT</i>
<b>Tözüm</b> <sup>(29)</sup>	2005	31	34,4	(a) LL + SCTG (b) MMTT + SCTG	I y II	<i>(b) mejores resultados en cobertura radicular y ganancia de inserción clínica</i>
<b>Yaman</b> <sup>(30)</sup>	2015	9, 68 RG	41,1	MCAT + CTG	III	<i>CCR en mandíbula 59,1% y en maxilar 45,7% Técnica eficaz para el tratamiento de RG clase III</i>
<b>Zuhr</b> <sup>(31)</sup>	2014	23, 45 RG		(a) CAF + EMD (b) TUN + CTG	I y II mx	<i>CCR: 78,6% (b) y 21,4% (a) (b) mejores resultados</i>
<b>Zuhr</b> <sup>(32)</sup>	2020	23, 45 RG	37,9	(a) CAF + EMD (b) TUN + CTG	I y II	<i>CRC: 60% (b) y 0% (a) (b) mejores resultados</i>



Según los artículos de la tabla precedente, se puede notar que hay 5 grandes técnicas mucogingivales diferentes descartadas:

1. Técnica túnel <sup>(24,26,31,32)</sup>
  - a. con injerto de tejido conectivo (*Salem, Zühr*)
  - b. con una matriz dérmica acelular (*Ozenci*)
2. Técnica túnel modificado <sup>(2,10,22,27-29,31,32)</sup>
  - a. con un injerto de tejido conectivo (*Aroca, Azaripour, Thalmair, Tözüm*)
  - b. con un injerto de tejido conectivo y la adición de un derivado de matriz de esmalte (*Aroca, Sculean, Zühr*)
3. Técnica túnel coronalmente avanzado modificado <sup>(2,10,21,23,25,27,30)</sup>
  - a. con una matriz de colágeno (*Aroca, Pietruska et cols*)
  - b. con un injerto de tejido conectivo (*Aroca, Bhatavadekar, Pietruska et cols, Rakasevic, Sculean, Yaman*)
  - c. con un injerto de tejido conectivo con la adición de derivado de matriz de esmalte (*Sculean*)
  - d. con matriz de colágeno dérmico de origen porcino (*Rakasevic*)
4. Colgajo coronalmente avanzado <sup>(22-24,26,31,32)</sup>
  - a. con injerto de tejido conectivo (*Azaripour, Bhatavadekar, Salem*)
  - b. con una matriz dérmica acelular (*Ozenci*)
  - c. con derivado de matriz de esmalte (*Zühr*)
5. Técnica Langer y Langer con un injerto de tejido conectivo (*Tözüm*) <sup>(29)</sup>

## Resultados

A continuación, se exponen los resultados de la tabla, pero más en detalles. Entre todos los artículos descartados <sup>(2,10,29-32,21-28)</sup>, se pueden resumir algunos criterios de inclusión tomados para la inserción de los pacientes a seguir la terapia mucogingival para cubrir las recesiones gingivales múltiples:

- Presencia de al menos dos recesiones gingivales adyacentes
- Ausencia de enfermedades sistémicas o ausencia de condición médica relevante
- Índice de placa menor a 20% en general (depende de los autores, algunos eligen uno menor a 15%, otros menor a 25%), con ausencia de sangrado
- Pacientes sin enfermedades periodontales (o tratadas y/o controladas)
- No fumadores o fumadores leves (< 10 cigarrillos al día)
- No embarazadas o periodo de lactancia
- Mayores de 18 años
- Recesiones gingivales de clase I, II o III de Miller
- Ausencia de lesión cariosa en cervical del diente o ausencia de restauraciones previas
- Sin hábitos parafuncionales

En la mayoría de los artículos, se realiza un seguimiento clínico antes de empezar la cirugía mucogingival, y tras la terapia, es decir a los 1, 3, 6, 12, 24 meses y a veces a los 4 años; de diferentes parámetros clínicos tales como la profundidad de sondaje, la recesión gingival, el

ancho de tejido queratinizado, el nivel de inserción clínica, el recubrimiento radicular medio y completo, el grosor gingival y otros...

En primer lugar, *Aroca* y otros autores publicaron dos artículos: uno en 2010 y otro en 2013. En el artículo de 2010, se evalúa el tratamiento de las recesiones gingivales múltiples de clase III mediante la técnica túnel modificado con un injerto de tejido conectivo para una parte de los casos, y para la otra parte de los pacientes se realiza con la misma técnica, pero con el aditamento de un derivado de matriz de esmalte. Se busca si existe una valoración de la adición de este suplemento cuando se usa la técnica túnel modificado. El grupo control es el grupo de pacientes tratados solamente con el injerto de tejido conectivo, mientras que el grupo prueba son los tratados con el injerto de tejido conectivo y más el derivado de matriz de esmalte. En relación con el recubrimiento radicular medio tras un año de la cirugía, se obtiene 83% en el grupo control y 82% en el grupo prueba. A nivel del recubrimiento radicular completo a los dos años tras la terapia, se obtiene claramente más éxito en el grupo prueba que tiene un porcentaje de 53% mientras que en el grupo control es de 23%. En cuanto a la disminución significativa de la profundidad de recesión, se pueden observar resultados equivalentes. La diferencia se aprecia solo pasado un año, pero ligeramente, y es superior para el grupo prueba: 0,8 +/- 1,1mm contra 0,6 +/- 0,9mm en el grupo control. De la misma manera, se va una disimilitud entre los dos grupos, pero esta vez en favor del grupo control, a nivel de la ganancia en altura vertical de la papila que es de 59,2% en cambio al grupo prueba que corresponde en un 58,2%. La diferencia de ganancia de inserción clínica entre los dos grupos resulta ser insignificante, pero lo que sí es relevante es el éxito que existe: pasando de 4,8 +/- 1,9mm (antes del tratamiento) a 1,9 +/- 1,1 mm (tras 1 año).<sup>(10)</sup>

La divergencia entre los dos grupos es casi nula para todos los valores como índice de placa, índice gingival, profundidad de sondaje o ancho de encía queratinizado. Solo se pueden observar mejorías quirúrgicas significativas a nivel de la recesión gingival, de la inserción clínica, y del recubrimiento radicular. Para terminar, se puede decir que la adición de EMD no mejora tanto los resultados clínicos en comparación con una técnica similar sin este aditamento. Sabiendo que era un tratamiento para recesiones de clase III de Miller, la técnica túnel con injerto de tejido conectivo es muy eficaz en este caso. Entonces se indica que para tratar recesiones múltiples de clase III, la combinación de un tejido conectivo proveniente del paladar con una técnica túnel coronalmente avanzado modificada, tiene resultados convincentes.<sup>(10)</sup>

En cuanto al segundo artículo de *Aroca et als.* de 2013, es un estudio comparando la técnica túnel coronalmente avanzado con un injerto de tejido conectivo (grupo control) con la misma técnica, pero con matriz de colágeno (grupo prueba). Todos los resultados referidos en este artículo resultan ser a favor del grupo control. El recubrimiento radicular medio es de 90% en el grupo control mientras que para el de prueba es de 71%. Es igual para el completo. La diferencia es significativa entre los dos grupos: 85% para el grupo control y la mitad (42%) para el grupo prueba. Por lo que corresponde al ancho de tejido queratinizado, la ganancia es similar entre los dos grupos, aunque es siempre levemente superior en el grupo control: 2,4 +/- 0,7 mm vs 2,7 +/- 0,8 mm. El grosor gingival al cabo de un año se encuentra más elevado en la técnica con el injerto de tejido conectivo, pero de por poco: 0,8 +/- 0,2 mm hasta 1,0 +/- 0,3 mm vs 0,8 +/- 0,3 mm hasta 1,3 +/- 0,4 mm. Ambos grupos tienen mejorías postquirúrgicas porque los resultados son muy similares, pero el grupo de prueba obtiene mayoritariamente

resultados más bajos ya que solo el tiempo de la intervención quirúrgico es más bajo en la técnica con la matriz de colágeno que con la técnica mediante el injerto de tejido conectivo: 42,5 +/- 4,8 min vs 58,6 +/- 6,6 min. A modo de conclusión, se puede notar que la matriz de colágeno puede ser una alternativa al injerto de tejido conectivo, en las recesiones gingivales de clase I y II, ya que disminuye el tiempo de la cirugía y reduce la morbilidad del paciente.<sup>(2)</sup>

En tercera posición en la tabla, se encuentra *Azaripour* de 2016, donde compara el uso de injerto de tejido conectivo con la técnica del colgajo coronalmente avanzado con la técnica túnel modificado con enfoque microquirúrgico, para las recesiones gingivales de clase I y II. Un año después de la cirugía, no se encuentran diferencias tan llamativas entre los dos grupos de pacientes tratados. El valor más relevador es el recubrimiento radicular completo, en el cual tenemos un 88,1% para la técnica túnel y un 96,6% para la técnica del colgajo coronalmente avanzado. Respecto a la reducción de la profundidad de la recesión, los resultados son muy aceptables para los dos grupos: 2,1 +/- 1,1mm vs 2,3 +/- 1,2mm. Se calculó el dolor percibido por los pacientes en las dos técnicas, y se observa que los niveles de dolor son más altos en la técnica túnel que en la otra técnica: 2,8 +/- 2,9 vs 2,2 +/- 2,9 sobre 10 en la escala de dolor de 0 a 10. Entonces, ambas técnicas son igualmente exitosas para cubrir recesiones gingivales de clase I y II; solo que en la técnica túnel tendremos un porcentaje menos alto en resultados estéticos. Este artículo es de interés porque se demuestra que no hay diferencias de resultados al momento de tratar recesiones en maxilar o en mandíbula.<sup>(22)</sup>

Luego, *Bhatavadekar*, en 2019 se interesa en el estudio que compara los resultados obtenidos del injerto de tejido conectivo con la técnica del túnel coronalmente avanzado y

con la técnica del colgajo coronalmente avanzado; se parece mucho al artículo precedente de *Azaripour*. Del mismo modo, los resultados son relevantes para las dos técnicas, pero son ventajosos en el colgajo coronalmente avanzado, tal como se puede notar por ejemplo con el recubrimiento radicular medio y completo:<sup>(23)</sup>

- CCR = 90,74% al año, 83,33% a los 4 años, 83,33% a los 6 años  
MRC = 96,6% al año, 94,5% a los 4 años, 94,16% a los 6 años
- CCR = 77,78% al 1 año, 73,33% a los 4 años, 66,67% a los 6 años  
MRC = 89,56% al 1 año, 87,56% a los 4 años, 83,10% a los 6 años

En el siguiente editorial, *Ozenci* en 2015, como para los dos precedentes, parangona otra vez la técnica del colgajo coronalmente avanzado con la técnica túnel, las dos con un injerto de tejido conectivo. Las conclusiones son las mismas que previamente, los resultados son a favor del colgajo coronalmente avanzado con un recubrimiento radicular medio y completo respectivamente de 93,81% y 85% mientras que con la técnica túnel se obtiene 75,72% y 37,3%. Para otros criterios tales como profundidad de sondaje, nivel de inserción clínica, altura de la recesión o altura de tejido queratinizado, no existen diferencias muy significativas. Sin embargo, a los 12 meses tras la cirugía, el colgajo coronalmente avanzado presenta mejores resultados. La única ventaja de la técnica túnel frente a la otra técnica es que ofreció menos molestias postquirúrgicas para el paciente.<sup>(24)</sup>

Otros científicos confrontan dos tipos de cirugía, como lo ha hecho *Aroca* en 2013, es decir que hace un tratamiento de boca dividida: una parte con un túnel modificado coronalmente avanzado con una matriz de colágeno, y otra parte también con ese tipo de

túnel pero con un injerto de tejido conectivo. Es el artículo de *Pietruska et als* en 2019. La técnica es la misma, solo cambia el tipo de injerto; la matriz de colágeno será el grupo de prueba y el ITC el grupo control. Los resultados son beneficios para la técnica túnel con el injerto de tejido conectivo ya que el recubrimiento radicular medio y completo es mucho más superior en esa técnica: 83,1% y 67% mientras que para el otro grupo es 53,2% y 20%. Y también para otros parámetros estéticos como el ancho de recesión, el ancho de tejido queratinizado o la altura de recesión gingival. Como lo había demostrado *Aroca*, la técnica túnel con un injerto de tejido conectivo tiene rendimientos más efectivos que con una matriz de colágeno. La matriz de colágeno puede ser una alternativa para un grupo de pacientes especiales como los que tienen problemas de sangrado o de cicatrización, o también para los pacientes que tienen demasiado miedo frente a la intervención quirúrgica.<sup>(25)</sup>

Para continuar, *Rakasevic* en 2020, contrasta los resultados del uso de matriz dérmica de colágeno porcino con el uso de un injerto de tejido conectivo, con la técnica túnel coronalmente avanzado. Se aparenta a los artículos de *Aroca* y *Pietruska*, a diferencia que aquí se utiliza una matriz dérmica de origen porcino. Se pueden registrar resultados similares entre las dos técnicas respecto a parámetros estéticos. La única diferencia significativa hace referencia al recubrimiento radicular. En cuanto al recubrimiento medio, existe un mayor porcentaje al cabo de 6 meses con la matriz dérmica de colágeno porcino (88,78%) en comparación con el ITC (84,10%), pero se puede apreciar que la tendencia se ve modificada a los 12 meses tras la cirugía y hay un recubrimiento medio de mayor importancia para la técnica con el ITC (86,72%) que con la XDM (87,02%). En cuanto al recubrimiento radicular completo, es mayor con el ITC a los 6 y 12 meses que con la XDM (61,5% y 51,9% vs 59,7% y 46,8%). La

diferencia no es grande, pero es ligeramente mejor con el injerto de tejido conectivo. En acuerdo con los demás autores, el injerto de tejido conectivo junto a una técnica túnel tiene resultados clínicos y estéticos muy exitosos, pero el logro de rendimientos clínicos relevantes es similar entre ambas técnicas.<sup>(21)</sup>

En otra propuesta científica, el autor *Salem* el mismo año (2020), como los autores *Azaripour* y *Bhatavadekar*, pone de relieve las consecuencias de dos terapias mucogingivales (colgajo coronalmente avanzado y túnel) con un injerto de tejido conectivo. Se ha mostrado anteriormente que, en general, los resultados son más positivos en la técnica del colgajo coronalmente avanzado que en la técnica de tunelización. De la misma manera, en este artículo, se ve que el MRC a los 4 años es de 95,9% para el colgajo coronalmente avanzado mientras que es de 90,1% en el túnel. Es lo mismo para el recubrimiento completo, que es del 100% y un 81,3% a los 4 años. Pero, a largo plazo se encuentran mejorías clínicas al nivel del ancho de tejido queratinizado y del grosor gingival, en la técnica de túnel. Se puede notar que ambas técnicas evidencian una reducción considerable de la recesión y que se mantiene estable en el tiempo. Entonces no se observan diferencias significativas entre los dos grupos solo que, a largo plazo, la primera técnica tiene más estabilidad al nivel de recubrimiento radicular y ganancia de grosor gingival.<sup>(26)</sup>

Para añadir a las conclusiones de *Aroca*, *Sculean* en 2016 propone otro estudio colacionando la técnica de túnel coronalmente avanzado con injerto de tejido conectivo y la misma técnica con el mismo injerto solo con la adición de derivado de matriz de esmalte. Los resultados son muy similares entre las dos técnicas, pero se puede observar un mayor



recubrimiento radicular completo en la técnica sin derivado de matriz de esmalte, ya que la diferencia es muy escasa (83% vs 82%). Ese complemento de matriz de esmalte ofrece resultados predecibles para el tratamiento de múltiples recesiones gingivales.<sup>(27)</sup>

*Thalmair* en 2016, estudia la técnica túnel microquirúrgica modificada con un injerto de tejido conectivo. Encuentra un recubrimiento radicular medio y completo respectivamente de 93,87% y 74,60%, lo que es muy aceptable para cubrir recesiones múltiples en mandíbula anterior. Tiene muy buenos resultados a nivel de reducción de profundidad de recesión, de ancho de tejido queratinizado, de grosor gingival u otros parámetros. Ese autor demuestra que la técnica túnel tiene un alto potencial en ese tipo de tratamiento.<sup>(28)</sup>

En otro texto de alto impacto, *Tözüm* en 2005, compara la técnica Langer-Langer con la técnica de túnel modificado, con las dos un injerto de tejido conectivo. Las dos terapias muestran un recubrimiento radicular completo aceptable pero mayor en la técnica túnel (77,14% vs 56,47%), y también se logra una reducción importante de la recesión gingival. Igualmente, el investigador demuestra que existe una mayor conservación a nivel de la preparación de las áreas quirúrgicas ya que las incisiones son diferentes entre las dos técnicas.<sup>(29)</sup>

Otra discusión realizada poco después de la de *Aroca* en 2013 es la de *Yaman* en 2015 que trata de la técnica del túnel coronalmente avanzado con un injerto de tejido conectivo para las recesiones de clase III en un pequeño grupo de pacientes. Se registra un recubrimiento radicular medio de un 78% (que es más alto en mandíbula que en maxilar

superior) y uno completo de un 50%. La ganancia de tejido interdental es de 73%, lo que es un resultado muy prometedor ya que se tratan de recesiones con dificultad de éxito de tratamiento debido a la pérdida de soporte interproximal. Se deduce que esa técnica es muy pertinente para ese tipo de recesiones.<sup>(30)</sup>

Para acabar en cuanto a la tabla de resultados, dos artículos de *Zühr*. El primero de 2013 y el otro de 2020. El último es un seguimiento clínico después de 24 meses de los pacientes tratados en 2013. Se comparan dos técnicas distintas con dos injertos diferentes: el grupo de control será la técnica túnel con un injerto de tejido conectivo, y el grupo de prueba será la técnica del colgajo coronalmente avanzado con un derivado de matriz de esmalte. Los resultados obtenidos durante el seguimiento clínico (a los 6, 12 y 24 meses) son favorables para la técnica túnel con el ITC. Se obtiene un recubrimiento radicular completo de 78,6% a los 12 meses (vs 21,4% en el grupo de prueba) y de 60% a los 24 meses, mientras que a los 24 meses se obtiene un porcentaje de 0% para la técnica del colgajo coronalmente avanzado, si se mide de manera digital se obtiene un 28,6% pero es mediocre en comparación con la otra técnica. De igual modo que para otros parámetros como profundidad de recesión y ancho de tejido queratinizado, los resultados son mayores para el grupo control. Entonces, *Zühr* concluye que el método túnel es más eficiente que la otra técnica ya que ofrece mejores resultados clínicos y volumétricos y existe una encía más gruesa a largo plazo.<sup>(31,32)</sup>

Todos esos resultados muestran que existen diferentes técnicas quirúrgicas mucogingivales para el tratamiento de las recesiones gingivales múltiples.

## Discusión

### I. Descripción de la técnica túnel

En primer lugar, Langer y Langer en 1985 encontraron una técnica llamada técnica de cobertura de raíz con un colgajo de espesor parcial mediante dos incisiones verticales. Esa técnica tenía buena tasa de éxito gracias al aporte importante de sangre del tejido donante y del colgajo. Luego, diferentes autores modificaron esa técnica para observar más estética y mejor cicatrización en los resultados quirúrgicos; tal como Allen, quien describió la técnica túnel modificando la técnica de Langer y Langer.<sup>(8,29)</sup>

La técnica túnel fue descrita por Allen en 1994 y consiste en cubrir múltiples recesiones sin dañar a la parte coronal de las papilas adyacentes, es decir, realizar incisiones intrasulculares con bisel interno sin desgarrar el vértice de la papila. El colgajo a espesor parcial se expande más lejos de la línea mucogingival en sentido apical. En consecuencia, se logra una comunicación de las recesiones por debajo de las papilas para introducir y deslizar el injerto por debajo del colgajo y permite la creación de una bolsa única conectando todas las bolsas adyacentes con el fin de producir el espacio suficiente para poder posicionar el colgajo.<sup>(1,11)</sup>

Esta técnica se califica también como un mejoramiento de la técnica del injerto de tejido conectivo en “sobre supraperiostico” que fue especificada por Raetzke en 1985. Tenía como objetivo la terapia de recesiones únicas con aumento de la nutrición y soporte del injerto. El tratamiento de las recesiones múltiples permanecen un reto puesto que el manejo de los tejidos se vuelve mas difícil y la cicatrización es más complicada.<sup>(2)</sup>

## II. Ventajas y desventajas

La ventaja principal de esa técnica es que deja intacta la papila interdental y que no hay descargas verticales u horizontales lo que permite lograr buenos resultados estéticos. Como ya se ha mencionado, las zonas donantes son el interior de la fibromucosa palatina, zonas retromolares o zonas edéntulas cuando se lo permite. Según el protocolo quirúrgico se debe realizar una preparación de un colgajo supraperióstico con incisiones intrasulculares que van más allá de la unión mucogingival.<sup>(33)</sup>

Un correcto diseño y posicionamiento del colgajo, una preparación perfecta de la zona donante, y una técnica de sutura adecuada, permiten el mantenimiento de un suministro de sangre vascular al tejido, tal que proporcionaran circunstancias optimas para el logro de la cirugía. En consecuencia, se notará una cicatrización más rápida. Mientras que una eliminación completa del tejido de injerto del soporte vascular puesto en una ubicación distinta requiere la reforma de un suministro vascular al tejido injertado, lo que puede relentecer la curación. Mediante esa técnica se cumple un mínimo traumatismo en la zona receptiva, un aumento de nutrición gracias a las papilas, y en consecuencia una buena estética. La técnica túnel garantiza al injerto una irrigación por parte del periostio abajo y por parte del tejido conectivo subepitelial por arriba.<sup>(3,8,16,34,35)</sup>

Entonces, la ventaja principal de esa técnica es el suministro de sangre en el área receptora que ofrece mucha importancia para la cicatrización de la cirugía mucogingival.<sup>(29)</sup>

Dentro de la técnica túnel, se descartan inconvenientes relacionados al injerto del paladar porque es una zona adicional del procedimiento quirúrgico lo que provoca una cicatrización más dolorosa con molestias postoperatorias, se pueden encontrar dificultades para tomar el tejido donante si el área a cubrir es amplia o si el paladar es poco profundo o tisularmente delgado. Del mismo modo que tras la cirugía, el paciente podrá sufrir de cambios de sensibilidad en el área donante.<sup>(2)</sup>

### III. Indicaciones y contraindicaciones

Antes una terapia mucogingival, la porción expuesta del diente debe estar libre de placa bacteriana <sup>(17)</sup>, y se evalúan diferentes factores que se tendrán que registrar otra vez a los 6 y 12 meses tras la cirugía. Estos parámetros son la profundidad de sondaje, altura o profundidad de la recesión gingival medida como la distancia desde la unión amelocementaria al margen gingival, nivel de inserción clínica, ancho del tejido queratinizado medido como la distancia desde la unión mucogingival hasta el margen gingival, ancho del defecto de la recesión gingival y espesor gingival desde el margen gingival libre en la superficie vestibular del diente, sangrado al sondaje. <sup>(2,10,25)</sup>

Las indicaciones no son tan explícitas tal y como lo hemos podido aclarar en la introducción, pero sí que *Allen* descarta algunas. Como las zonas donde existen una profundidad mínima de sondaje (sondaje < 3mm), las recesiones clase I o II de Miller ya que las clases III o IV son desfavorables en el pronóstico de éxito, la escasa cantidad o calidad de tejido queratinizado (pero con un mínimo de 2mm de tejido periodontal queratinizado) para poder llevar a cabo otro tipo de colgajo como uno desplazado lateralmente, zonas comprometidas estéticamente. <sup>(1,8,10,25)</sup>

Como contraindicaciones se detallan específicamente el tabaco puesto que es un factor importante en la implicación de la vascularización, en el retraso de la cicatrización, riesgo de necrosis o infección del injerto. <sup>(1,8,10,25)</sup>

Otras contraindicaciones son las bolsas periodontales; las recesiones clase III o IV de Miller aún si un estudio demuestra que las recesiones múltiples de clase III pueden ser tratadas por terapia mucogingival de tipo túnel. También estar una mujer embarazada es una contraindicación principal o también tener condiciones médicas no controladas. Las lesiones de caries o restauraciones en el área cervical del diente no son indicaciones para la terapia mucogingival. Así que dentro los artículos buscados, se aplicaron criterios de inclusión y criterios de exclusión. <sup>(1,8,10,25)</sup>

#### **IV. Protocolo quirúrgico**

Cuando se realiza una terapia mucogingival se buscan progresos a nivel de variables como el recubrimiento completo de la superficie radicular que es la variable primaria, y también a nivel de las variables secundarias como la cobertura media de la raíz , KTW, GT y otros resultados enfocados en el paciente acerca de su demanda estética.<sup>(2)</sup>

Previamente a la cirugía, aproximadamente un mes antes del inicio, se imparten enseñanzas de higiene bucal creadas específicamente para todo paciente, de manera individual, y se realiza una profilaxis supragingival de la boca completa.<sup>(2,10)</sup>

Con respecto al protocolo quirúrgico de la técnica túnel, se explica a continuación.

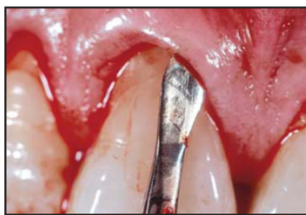En primer lugar, se realiza la anestesia local para seguir con un raspaje y alisado radicular de la zona expuesta con curetas Gracey. Luego, se efectúa la incisión intrasulcular a espesor parcial con una preservación de las papilas, en zonas de recesión a tratar con extensión más allá de la unión mucogingival así que tenemos la obtención de un colgajo mucoperiostico sin tensión y con espacio suficiente para posicionar el injerto de tejido conectivo. Se puede extender un diente por mesial y otro por distal si es necesario. Esta etapa se tiene que realizar con mucha precaución para no crear una perforación del colgajo.<sup>(2,10,25,27)</sup> Debido a la eliminación de incisiones verticales, entonces gracias a la preservación de las papilas se asegura una buena vascularización, nutrición del colgajo y una cicatrización más rápida.<sup>(29)</sup>



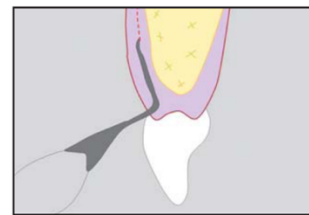
Si se decide realizar la técnica modificada de túnel coronalmente avanzada, entonces se procederá a una incisión intrasulcular a espesor total, e igual, se extenderá más allá de la unión mucogingival sin levantar las papilas. En este caso si hay restos de fibras colágenas o cualquier fibra muscular que se dejan fijadas en la cara interna del colgajo, se cortarán con atención extrema con la ayuda de las curetas o de cuchillas microquirúrgicas.<sup>(2,10,16,25,27)</sup>

Hoy en día existen instrumentos novedosos que fueron inventados para la incisión intrasulcular de la técnica túnel como el Tunneling Knife I/II de Hu-Friede, que son precurvados permitiendo una facilidad de preparación y limitando el riesgo de perforación del colgajo.<sup>(1)</sup>

Zühr encontró una técnica túnel realizado con microcirugía. La hoja de bisturí número 12 o 15 puede causar problemas cuando los dientes son estrechos, por eso que el uso de cuchillas microquirúrgicas es bienvenido porque disminuyen las perforaciones del tejido queratinizado mediante sus partes activas en ambos lados (uno borde cortante que mira hacia el periostio y otro borde redondeado que mira hacia la encía) y su punta angulada en cuchilla.<sup>(23,36)</sup>



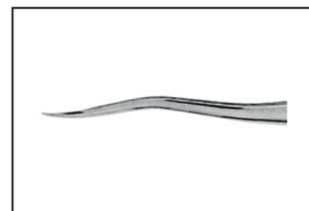
**Fig 3 (left)** The undermining preparation is carried out with the newly developed tunneling knives. This minimizes the risk of perforation and ensures atraumatic dissection of the buccal tissues. The preparations via the sulcular incisions are connected with each other; only the papillary region is left attached.



**Fig 4 (right)** Advantages of the tunneling knives. The sharp working tip is located toward the periosteum to minimize the risk of perforation. The rounded necks of the instruments help prevent ruptures of the marginal gingiva.



**Fig 5 (left)** View of the tunneling knives 1 (bottom) and 2 (top), both of which feature a cutting edge toward the periosteum.

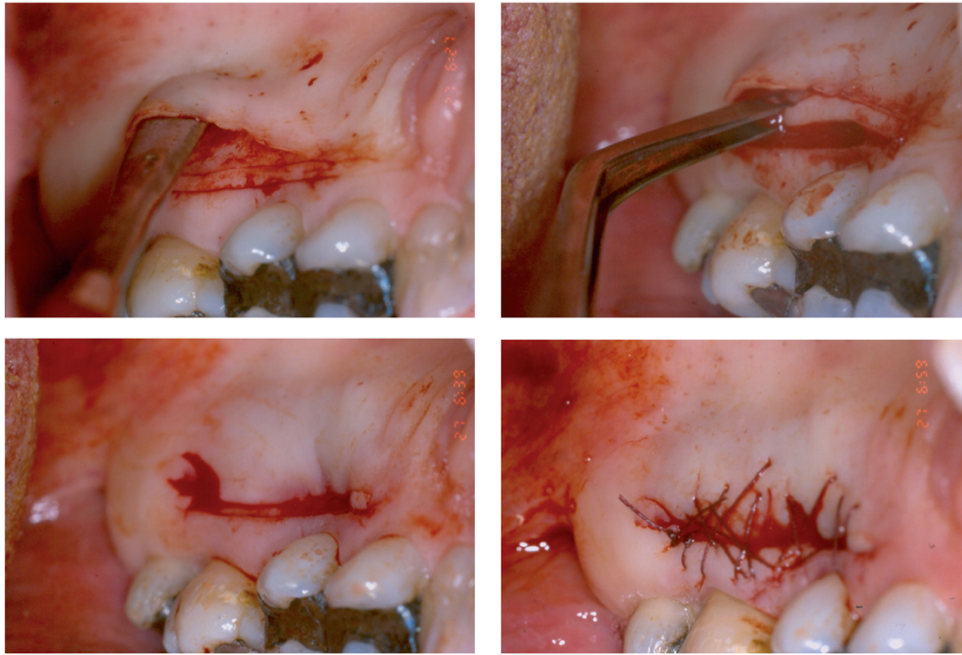


**Fig 6 (right)** Detailed view of tunneling knife 1, with its angulated working tip.

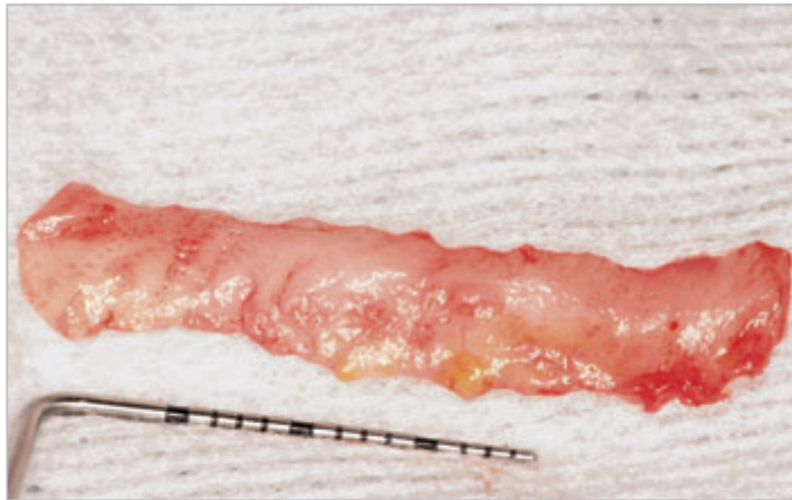*Imágenes: Cuchillas microquirúrgicas<sup>(36)</sup>*

Se debe medir la zona receptora con el fin de poder medir en la zona donante la cantidad de tejido a tomar.<sup>(2,10,28,36)</sup>

Luego, para la elección de la zona donante, esta misma debe poseer epitelio queratinizado o paraqueratinizado y una densa lamina propia en cantidad suficiente para cubrir la recesión a tratar. Más comúnmente se toma en el paladar y se debe de extender de 2 a 4 milímetros apical al margen gingival, y el tejido conectivo donante debe tener un espesor mínimo incluido entre 1 y 1,5mm. Existen diferentes técnicas incisales para la obtención del tejido donante. Una consiste en realizar la primera incisión en horizontal y paralela al plano oclusal, desde distal del canino hasta distal de la raíz palatina del primer molar, teniendo en cuenta las limitaciones anatómicas del paladar de cada paciente. Luego, se hacen descargas en los extremos creando un ángulo de 90° y se termina realizando la ultima incisión para acabar la ventana. Se puede también, efectuar una técnica con dos incisiones horizontales, como se ve en la imagen siguiente. Con esta técnica, se permite una menor morbilidad postoperatoria del paladar y entonces una mejor cicatrización. Asimismo, es posible que la técnica se realice de otra manera y sería con una sola incisión. Tomaremos el tejido conectivo con un bisturí con inclinación alrededor de 135° respecto al eje del diente. Con un periostotomo se coge el tejido donante. Justo después de la recolección del tejido conectivo palatino, en el sitio donante se ejerce una cierta presión y se debe cerrar mediante puntos de colchonero o suturas en cabestrillo.<sup>(2,8,10,16,28,35)</sup>



*Figura 13. Pasos para la obtención del injerto con técnica de dos incisiones horizontales.  
Imágenes: Obtención del injerto donante en la zona del paladar.<sup>(8)</sup>*



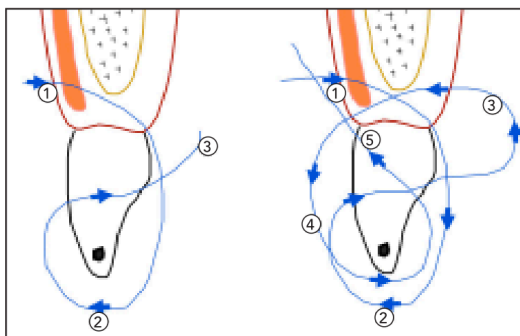
*Imágenes: Injerto donante: injerto de tejido conectivo sobre una gasa.<sup>(27)</sup>*

Algunos autores deciden limpiar y desepitelizar el injerto de tejido conectivo fuera de la boca, para poder tener un grosor adecuado del injerto que es de 1 a 1,5mm.<sup>(25,28,35)</sup>

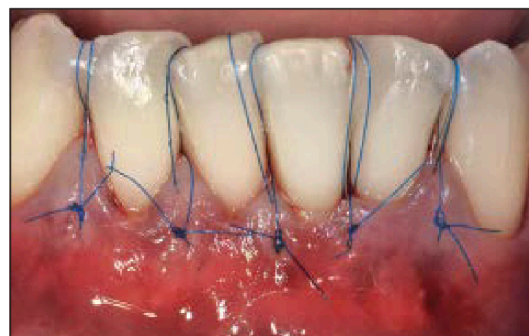
Uno de los momentos más complicados es cuando se tiene que deslizar el injerto por debajo del túnel. Por eso nos ayudamos de la sutura (puntos colchoneros en el tejido conectivo donante) que introducimos desde cada extremo del injerto, por mesial y distal, y se estira ambas suturas hacia cada extremo. Con la ayuda de una cureta se puede desplazar el injerto. Se inserta el ITC dentro del túnel por la recesión central o por la más ancha. Una vez posicionado se sutura con puntos colchoneros en los extremos y con puntos simples en los espacios interproximales. Se realiza una ligera presión con una gasa estéril mojada en solución salina o suero fisiológico, durante 5 minutos con la intención de asegurar condiciones óptimas para la cicatrización, eliminando el coagulo o sangrado que interviene entre el injerto y el lecho receptor. El procedimiento de sutura debe garantizar el desplazamiento hacia coronal del injerto y también trasladar el colgajo coronalmente para cubrir la mayor parte del injerto.

(2,8,16,29,33)

En la imagen siguiente se puede apreciar la técnica para suturar correctamente, utilizando una férula interproximal hecha previamente en los puntos de contacto.<sup>(28)</sup>

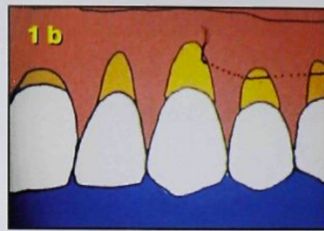
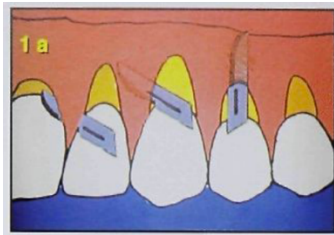


**Fig 3** Double-sling suture technique: Starting from buccal side (1) to palatal side and wrapping around the contact point (2), back to the palatal side (3). Now starting from the palatal side to the buccal side (4), wrapping around the contact point and passing underneath the contact point back to buccal side (5).



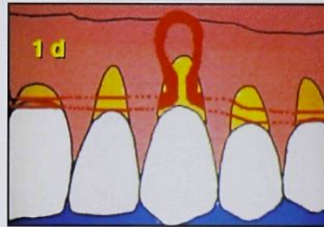
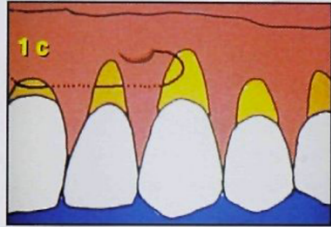
**Fig 4** Postoperative view. The gingivopapillary complex is advanced coronally and secured with sutures.

*Imágenes: Método para suturar el injerto de tejido conectivo.<sup>(28)</sup>*



**Fig 1a** Partial-thickness sulcular incisions preserve the papillae by undermining the tissue coronal to the CEJ and beyond the MGJ.

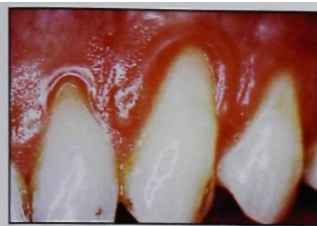**Fig 1b** First suture is introduced through the most distal recession. It passes through the tunnel and the needle exits through the most medial or largest recession.



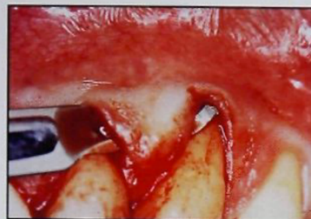**Fig 1c** Second suture is placed on the opposite side of the tunnel in the same manner as the first. It exits through the same recession as the first suture.

**Fig 1d** Graft held by both sutures is ready to slide through the tunnel by means of a pull on both sutures (mesially and distally) and the help of a dull instrument.

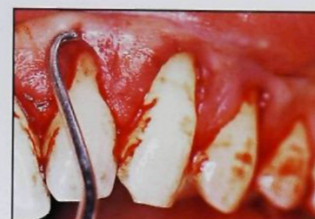*Imágenes: Método para la sutura.*<sup>(37)</sup>



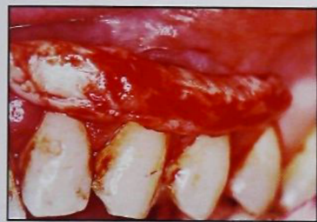**Fig 2a** Severe gingival recession on maxillary left lateral incisor, canine, and premolar in patient 1.



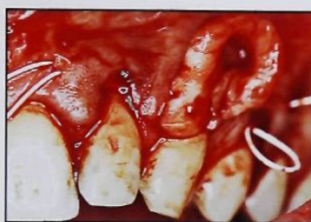
**Fig 2b** Preserved papillae are raised with a partial-thickness incision (also see Fig 1a).



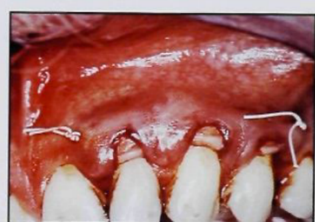**Fig 2c** Tunnel is created beyond the MGJ underneath the papillae of the treated teeth (also see Fig 1a).



**Fig 2d** Donor tissue is placed over the treatment area to ensure that there is enough tissue (also see Figs 1b and 1c).



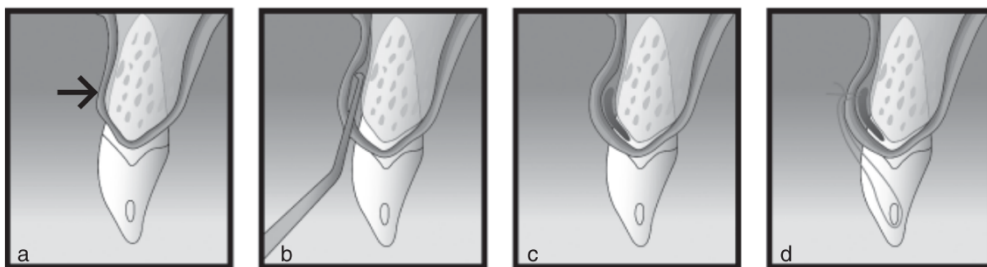
**Fig 2e** Graft held by both sutures is ready to slide through the tunnel by means of a pull on both sutures (mesially and distally) and the help of a dull instrument (also see Fig 1d).



**Fig 2f** After sliding it through the tunnel, graft is sutured with 2 square knots.

*Imágenes: Método para la sutura en boca.*<sup>(37)</sup>

Después de la cirugía, todos los pacientes reciben analgésicos a tomar durante 3 a 4 días además de antibióticos a tomar durante 5 a 7 días para la prevención de cualquier infección. Se comunica a los pacientes que se deben enjuagar la boca con una solución de clorhexidina 0,2% dos veces al día durante un minuto y por tres semanas, que deben evitar el cepillado en la zona tratada hasta que se retiran las suturas entonces por dos semanas, deben tener una dieta sin alimentos duro; y que deben someterse a una limpieza dental manual dos veces al día. Al retirar los puntos de sutura, a los 7 días para la zona palatina, y a los 14 días para la zona de la recesión, cada paciente recibe nuevas instrucciones en función de la revisión. A los 3, 6 y 12 meses tras la intervención, los pacientes reciben una profilaxis con refuerzo de las instrucciones de higiene bucal.<sup>(2,10,25,27)</sup>



*Fig. 3.* Diagram of the critical surgical steps: (a) Initial gingival recession – muco-gingival line (arrow). (b) A gingival pouch and tunnel is dissected beyond the muco-gingival line and the collagen bundles are separated by curettes beneath the elevated flap. Papilla are then released. (c) The connective tissue graft is placed slightly beneath the cemento-enamel junction and its cervical position is determined by the sutures at each end of the graft. (d) The flap submerge completely the connective tissue graft and is maintained in a coronal position by sutures around the contact point. These sutures may or may not go through the graft, depending on the need for a coronal or inter-proximal displacement of the connective tissue graft.

*Imágenes: Etapas críticas de la cirugía, sobretudo al momento de la incisión.<sup>(10)</sup>*

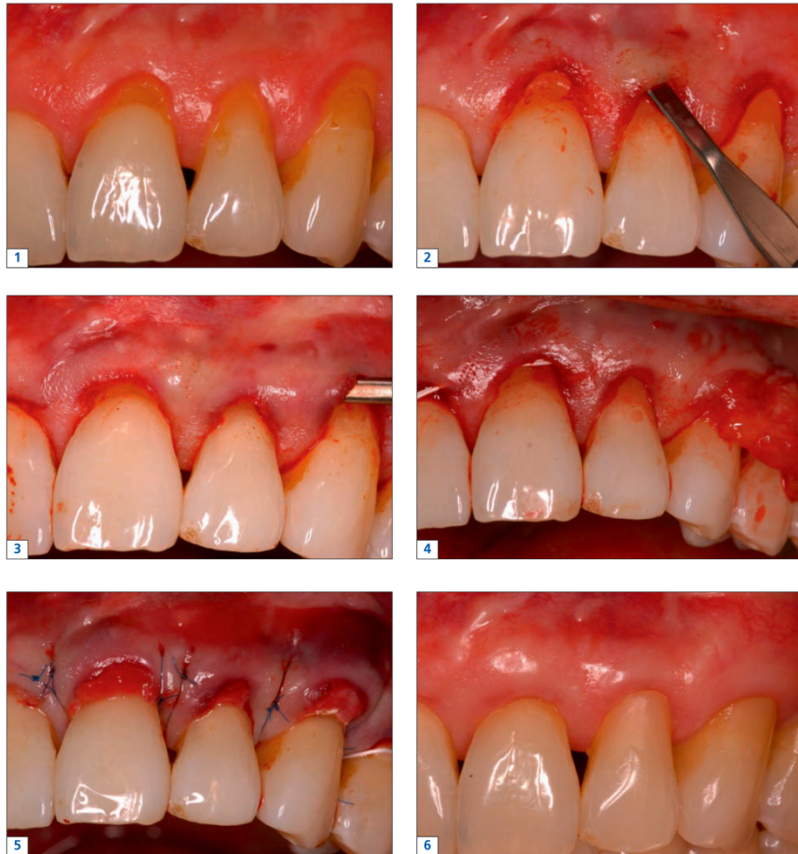


Fig. 1-6. Modified tunnel technique for coverage of multiple Miller class III recessions. 1. Pre-operative view. 2. Intracutaneous incision and preparation of a suprapariosteal mucosa flap. 3. Coronal advancement of the tunnel flap. 4. Insertion of the CTG. 5. Fixation of the CTG using external vertical mattress sutures. 6. Healing result 3 months post-operative.

*Imágenes: Técnica túnel modificado para recesiones de clase III de Miller.<sup>(1)</sup>*

A los 6 y 12 meses se evalúan los parámetros reflejados previamente al protocolo quirúrgico.<sup>(10)</sup>

## **V. Rol de la sutura**

La sutura con cabestrillo continuo papilar combina sutura del injerto y las suturas utilizadas para hacer los márgenes de la bolsa sobre el injerto en una única sutura de cabestrillo continua. Indicado para sitios con recesiones poco profundas y aquellos tratados para aumento en lugar de cobertura radicular debido a falta de acceso al injerto.<sup>(38)</sup>

La sutura juega un papel muy importante en la cicatrización de la terapia, pero también las dimensiones adecuadas del injerto son importantes para el éxito en el recubrimiento radicular ya que eso dependerá de la parte que sobrevivirá en el colgajo.<sup>(1)</sup>

La sutura proporciona una buena estabilización coronal del colgajo y entonces una buena cicatrización.<sup>(10)</sup>

La técnica de sutura no influye en la cobertura media de la recesión, pero sí que tiene una influencia el diámetro de la sutura. Más el diámetro será menor, mayor recubrimiento de la superficie de la raíz habrá (menor a 5-0, entonces 6-0 o 7-0, que son suturas utilizadas en cirugía microquirúrgicas).<sup>(3)</sup>



## **VI. Limitaciones de la técnica túnel**

Una excesiva tensión del colgajo o el traumatismo de la cirugía se atribuyen a factores de limitación de recubrimiento radicular. Esta técnica necesita la entera habilidad del practico y también de su experiencia visto que es una técnica muy delicada.<sup>(1)</sup>

Una complicación de esa técnica es la hemorragia que se puede crear en la zona donante, por eso se busca continuamente alternativas con resultados exitosos <sup>(25)</sup>. De la misma manera que algunos factores pueden ser considerados como complicaciones o limitaciones de los resultados. Las causas pueden ser la anatomía de los dientes, del vestíbulo, la profundidad y ancho de las recesiones, la superficie de cicatrización, los músculos cercanos presentes.<sup>(27)</sup>

La buena visibilidad durante la cirugía y la experiencia del operador en el procedimiento son factores que pueden explicar diferencias de resultados entre las mismas técnicas de terapia mucogingival.<sup>(3)</sup>

## VII. Discusión de los resultados

La recesión gingival es un defecto periodontal y estético frecuente en la población, que puede ser tratado mediante la cirugía plástica periodontal de diferentes maneras como se describe en la literatura, permitiendo tener un periodonto funcional y estético.

La mayoría de los clínicos practican el empleo de injerto de tejido conectivo como el medio estándar para tratar las recesiones múltiples y asegurar un aumento de los tejidos blandos con una mejor cobertura posible.<sup>(25)</sup>

Varias técnicas se han puesto en marcha para mejorar la técnica túnel, ya que esa última es la terapia mucogingival de referencia por sus excelentes resultados en el tratamiento de las recesiones gingivales de clase I, II o III de Miller.<sup>(5)</sup>

Se puede variar con procesos de desplazamiento del colgajo como por ejemplo en la técnica túnel coronalmente avanzado en la cual existe una traslación del colgajo hacia coronal así que el injerto se verá completamente cubierto optimizando la supervivencia del injerto.<sup>(2)</sup> De la misma forma, se puede realizar la terapia gingival con un colgajo coronalmente avanzado o modificando la técnica túnel. <sup>(2,21,23-25,27,30)</sup>

En cuanto a la técnica del túnel coronalmente avanzado, se aprecia que los resultados son muy aceptables, en media tenemos un cubrimiento radicular media de 83,5% y uno completo de 57,8%. Es un procedimiento muy eficaz en el tratamiento de las recesiones gingivales de

clase I y II de Miller, ya que esas tienen un buen pronóstico. Pero, también para las clases III, es un tratamiento de elección visto los resultados exitosos.<sup>(2,21,23-25,27,30)</sup>

Para reflexionar a propósito de la técnica del colgajo coronalmente avanzado, siempre con un injerto de tejido conectivo, existen resultados muy altos a cerca del cubrimiento radicular o de la reducción significativa de la recesión.<sup>(22,23,26)</sup>

Nuevamente, se han estudiado las consecuencias de una técnica túnel modificada hecha microquirúrgicamente, y se establece que es un método muy eficaz para cubrir las recesiones múltiples porque da beneficios mayores que una simple cirugía plástica periodontal, debido a la ampliación óptica que permite una agudeza visual, una manipulación más suave de los tejidos blandos y una técnica de sutura más precisa.<sup>(22,28)</sup>

Se podría determinar que un injerto de tejido conectivo asociado a cualquier técnica produce resultados estables a largo plazo.<sup>(23)</sup>

Para ampliar la eficacia de la terapia mucogingival mediante la técnica túnel (modificada o no) se propuso la adición de varios factores biológicos tales como derivado de la matriz de esmalte, fibrina rica en plaquetas, uso de aloinjerto de matriz dérmica acelular, membranas bioabsorbibles, matriz de colágeno.<sup>(10)</sup>

Según numerosos artículos<sup>(2,10,21,25,27,31,32)</sup> y varios coloquios de la Federación Europea de Periodoncia (EFP) y de la Asociación Americana de Periodoncia (AAP), se comunica que el injerto de matriz dérmica acelular o los derivados de matriz de esmalte, se consideran como alternativas y que la técnica más eficaz para el tratamiento de recesiones gingivales que sean únicas o múltiples es el colgajo coronalmente avanzado con un injerto de tejido conectivo.<sup>(26)</sup>

Los derivados de matriz de esmalte ayudan a la cirugía periodontal a nivel de la regeneración

interproximal<sup>(10)</sup>. No obstante, la técnica túnel con injerto de tejido conectivo con la adición de derivado de matriz puede ser una buena alternativa de tratamiento en las recesiones de clase III ya que los resultados son optimistas a nivel de recubrimiento radicular<sup>(10,27)</sup>. El autoinjerto de matriz dérmica acelular tiene una ventaja mayor frente a los ITC es que no tienen límites en la longitud del injerto, ya que con un ITC del paladar puede ser un inconveniente si la anatomía del paladar no permite cubrir una zona amplia de recesiones múltiples<sup>(2)</sup>. En efecto, con ese tipo de injerto no se necesita una zona donante y de ahí se eliminan las posibles complicaciones de cicatrización y dolor de la segunda herida quirúrgica<sup>(8)</sup>. La matriz dérmica acelular engendra mejores resultados en relación con el nivel de reducción de la altura de la recesión gingival y su anchura, a nivel del aumento de tejido queratinizado, ganancia de inserción clínica, recubrimiento radicular; cuando está combinada con un colgajo avanzado coronalmente<sup>(24)</sup>. Pero, la adición de matriz de esmalte no mejora tanto los resultados clínicos en comparación con un injerto de tejido conectivo, ya que los resultados son similares<sup>(10,21,27)</sup>.

Como otra alternativa a los ITC palatinos son las matrices de colágenos (CM) de origen porcino, visto que concede una reducción del tiempo quirúrgico y la morbilidad del paciente, pero, se constata que el recubrimiento radicular completo es más bajo que cuando se usa un injerto de tejido conectivo del paladar<sup>(2)</sup>. Entonces, el uso de matriz de colágeno es una alternativa a un tejido conectivo palatina porque reduce el tiempo y el campo quirúrgico, pero existe un recubrimiento completo y parcial de la raíz más significativo en el uso de CTG que en el tratamiento de CM<sup>(2,21,25)</sup>. En relación a la ganancia de tejido queratinizado es más victorioso cuando se usa el tejido conectivo que cuando se usa la matriz de colágeno<sup>(2)</sup>. Las

Conclusiones de una comparación de estudio entre el tratamiento con matriz dérmica de colágeno de origen porcino o con injerto de tejido conectivo no mostraron diferencias reveladoras en los resultados<sup>(2,21,25)</sup>. El uso de matriz de colágeno puede ser eficaz en un cierto tipo de pacientes, por ejemplo en los que tienen miedo a la cirugía o también los que padecen enfermedades sistémicas que provocan un sangrado prolongado y por lo tanto afectan a la cicatrización<sup>(25)</sup>.

La terapia mucogingival de las recesiones múltiples obtiene fines diferentes cuando se trata en el maxilar superior o en la mandíbula. Se encontraron resultados superiores en el tratamiento de las recesiones maxilares que, en las recesiones mandibulares, en clase I y II. Lo que puede explicar esa diferencia es la presencia de una anatomía menos favorable en la mandíbula, una vascularización insuficiente, una estabilidad dimensional de las papilas más estrecha, inserción alta de los músculos que se junta con un vestíbulo poco profundo<sup>(3)(25)</sup>. Pero no se puede notar que existe tanta diferencia en los resultados. Los efectos producidos son buenos, aún si en mandíbula debido a los factores citados previamente hay un menor pronóstico de tratamiento.<sup>(22,25,28,30)</sup>

Como se ha mencionado, varias técnicas se encuentran para mejorar la técnica túnel, pero aún no está claro hasta que punto se puede mejorar la técnica a nivel de los resultados clínicos<sup>(3)(31)(32)</sup>. Ya que la técnica túnel con injerto de tejido conectivo tienen bastantes buenos resultados a escala distinta. Como es el caso para el recubrimiento radicular, la ganancia de tejido queratinizado, la disminución de la recesión, la profundidad de sondaje o la ganancia de grosor gingival. En una revisión sistémica de varios artículos, se concluye que la técnica

túnel en el tratamiento de varias recesiones gingivales tiene un porcentaje igual a 87,9% para el recubrimiento completo de las raíces y uno de 57,5% para el cubrimiento medio<sup>(3)</sup>.

A lo largo de los años se busca siempre un avance de las técnicas con vistas a una mejoría de tal modo que la técnica túnel puede verse modificada para superar los varios inconvenientes mencionados a lo largo de este estudio. Los métodos más predecibles para obtener un recubrimiento radicular completo muy aceptable en recesiones gingivales múltiples de clase I y II son las técnicas siguientes: la técnica túnel coronalmente avanzado y la técnica del colgajo coronalmente avanzado. La técnica túnel se define como una terapia mucogingival que permite una cirugía mínimamente invasiva, segura y predecible porque preserva las papilas interproximales y entonces este hecho favorece la cicatrización inicial y causa menos cicatrices; aunque aumenta la morbilidad postoperatoria puesto que se debe extraer un injerto de tejido en el paladar.<sup>(2,10,23,26-28,31,32)</sup>

## Conclusiones

- ⇒ Existen varias técnicas quirúrgicas para tratar las recesiones gingivales múltiples. En general, se trata con la técnica túnel con un injerto de tejido conectivo.
  
- ⇒ El rendimiento clínico final de la técnica túnel es aceptable a nivel estético ya que el recubrimiento radicular medio y completo es muy bueno.
  
- ⇒ El logro de la cirugía de tunelización es menos imaginable en recesiones mandibulares que en las situadas en el maxilar debido a la diferencia anatómica.
  
- ⇒ Algunas modificaciones de esta técnica pueden mejorar los resultados clínicos finales, como por ejemplo el uso de nuevos injertos o como la técnica túnel modificada coronalmente avanzada.

## Bibliografía

1. Stein J, Hammächer C. Technique de tunnélisation modifiée: options et indications en chirurgie muco-gingivale. *J Parodontol d'Implantologie Orale*. 2011;31(1):19–31.
2. Aroca S, Molnár B, Windisch P, Gera I, Salvi GE, Nikolidakis D, et al. Treatment of multiple adjacent Miller class I and II gingival recessions with a Modified Coronally Advanced Tunnel (MCAT) technique and a collagen matrix or palatal connective tissue graft: A randomized, controlled clinical trial. *J Clin Periodontol*. 2013;40(7):713–20.
3. Tavelli L, Barootchi S, Nguyen TVN, Tattan M, Ravidà A, Wang HL. Efficacy of tunnel technique in the treatment of localized and multiple gingival recessions: A systematic review and meta-analysis. *J Periodontol*. 2018;89(9):1075–90.
4. Miller P. Miller Classification of Marginal Tissue. *Clin Tech Rev*. 2018;39(September 2018):514–20.
5. Zucchelli G, Mounssif I. Periodontal plastic surgery. *Periodontol 2000*. 2015;68(1):333–68.
6. Miller PD. A classification of marginal tissue recession. *Int J Periodontics Restorative Dent*. 1985;5(2):8–13.
7. Lang NP, Löe H. The Relationship Between the Width of Keratinized Gingiva and Gingival Health. *J Periodontol*. 1972;43(10):623–7.
8. Vicario-Juan M, Pascual-La Rocca A, M<sup>a</sup> Teresa V-B, Santos-Alemany A. Técnicas de cirugía mucogingival para el cubrimiento radicular. *Rcoe*. 2006;11(1):61–73.
9. Ravipudi S, Appukuttan D, Prakash PSG, Victor DJ. Gingival recession: Short literature review on etiology, classifications and various treatment options. *J Pharm Sci Res*. 2017;9(2):215–20.
10. Aroca S, Keglevich T, Nikolidakis D, Gera I, Nagy K, Azzi R, et al. Treatment of class III multiple gingival recessions: A randomized-clinical trial: Clinical Innovation. *J Clin Periodontol*. 2010;37(1):88–97.
11. Morales M, Bontá H, Galli F, Caride F, Carranza N. Recubrimiento radicular en el sector estético, empleando una técnica de túnel con injerto de tejido conectivo. *Rev la Fac Odontol*. 2010;25(59):29–32.
12. Cairo F, Cortellini P, Tonetti M, Nieri M, Mervelt J, Cincinelli S, et al. Coronally advanced flap with and without connective tissue graft for the treatment of single maxillary gingival recession with loss of inter-dental attachment. A randomized controlled clinical trial. *J Clin Periodontol*. 2012;39(8):760–8.
13. Moawia M, DDS, MS, Robert E. The etiology and prevalence of gingival recession. *JADA*. 2014;134(12):220–5.
14. Pradeep K, Rajababu P, Satyanarayana D, Sagar V. Gingival Recession: Review and Strategies in Treatment of Recession. *Case Rep Dent*. 2012;2012:1–6.
15. García Rubio A, Bujaldon Daza A, A RA. Recesión gingival . Diagnóstico y tratamiento.



- Av en Periodoncia e Implantol Oral. 2015;27(1):19–24.
16. Escudero-Castaño N, Lorenzo-Vignau R, Bascones-Martínez A. Cirugía plástica periodontal de múltiples recesiones con la técnica de túnel modificada. Un caso clínico. *Jada*. 2007;2(2):111–6.
  17. Ramirez Chan KG. Gingival Recession Coverage With Dehydrated Human Dermis. *Rev Cient Odontol*. 2009;5(2):50–4.
  18. Mahn DH. Use of the tunnel technique and an acellular dermal matrix in the treatment of multiple adjacent teeth with gingival recession in the esthetic zone. *Int J Periodontics Restorative Dent*. 2010;30(6):593–9.
  19. Ardila Medina CM. Recesión gingival: una revisión de su etiología, patogénesis y tratamiento. *Av en Periodoncia e Implantol Oral*. 2009;21(1):35–43.
  20. Morales Vargas M. Manejo de tres técnicas diferentes para cubrir recesiones gingivales con injerto de tejido conectivo subepitelial: caso clínico. *Odovtos - Int J Dent Sci*. 2007;(9):27–31.
  21. Rakasevic DL, Milinkovic IZ, Jankovic SM, Soldatovic IA, Aleksic ZM, Nikolic-Jakoba NS. The use of collagen porcine dermal matrix and connective tissue graft with modified coronally advanced tunnel technique in the treatment of multiple adjacent type I gingival recessions: A randomized, controlled clinical trial. *J Esthet Restor Dent*. 2020;1(10):681–90.
  22. Azaripour A, Kissinger M, Farina VSL, Van Noorden CJF, Gerhold-Ay A, Willershausen B, et al. Root coverage with connective tissue graft associated with coronally advanced flap or tunnel technique: a randomized, double-blind, mono-centre clinical trial. *J Clin Periodontol*. 2016;43(12):1142–50.
  23. Bhatavadekar N, Gharpure A, Chambrone L. Long-Term Outcomes of Coronally Advanced Tunnel Flap (CATF) and the Envelope Flap (mCAF) Plus Subepithelial Connective Tissue Graft (SCTG) in the Treatment of Multiple Recession-Type Defects: A 6-Year Retrospective Analysis. *Int J Periodontics Restorative Dent*. 2019;39(5):623–30.
  24. Ozenci I, Ipci SD, Cakar G, Yilmaz S. Tunnel technique versus coronally advanced flap with acellular dermal matrix graft in the treatment of multiple gingival recessions. *J Clin Periodontol*. 2015;42(12):1135–42.
  25. Pietruska M, Skurska A, Podlewski Ł, Milewski R, Pietruski J. Clinical evaluation of Miller class I and II recessions treatment with the use of modified coronally advanced tunnel technique with either collagen matrix or subepithelial connective tissue graft: A randomized clinical study. *J Clin Periodontol*. 2019;46(1):86–95.
  26. Salem S, Salhi L, Seidel L, Lecloux G, Rompen E, Lambert F. Tunnel/Pouch versus Coronally Advanced Flap Combined with a Connective Tissue Graft for the Treatment of Maxillary Gingival Recessions: Four-Year Follow-Up of a Randomized Controlled Trial. *J Clin Med*. 2020;9(8):2641.
  27. Sculean A, Cosgarea R, Stähli A, Katsaros C, Arweiler NB, Miron RJ, et al. Treatment of multiple adjacent maxillary Miller Class I, II, and III gingival recessions with the modified

- coronally advanced tunnel, enamel matrix derivative, and subepithelial connective tissue graft: A report of 12 cases. *Quintessence Int (Berl)*. 2016;47(8):653–9.
28. Thalmair T, Fickl S, Wachtel H. Coverage of Multiple Mandibular Gingival Recessions Using Tunnel Technique with Connective Tissue Graft: A Prospective Case Series. *Int J Periodontics Restorative Dent*. 2016;36(6):859–67.
  29. Tözüm TF, Keçeli HG, Güncü GN, Hatipoğlu H, Şengün D. Treatment of Gingival Recession: Comparison of Two Techniques of Subepithelial Connective Tissue Graft. *J Periodontol*. 2005;76(11):1842–8.
  30. Yaman D, Demirel K, Aksu S, Basegmez C. Treatment of Multiple Adjacent Miller Class III Gingival Recessions with a Modified Tunnel Technique: A Case Series. *Int J Periodontics Restorative Dent*. 2015;35(4):489–97.
  31. Zuhr O, Rebele SF, Schneider D, Jung RE, Hürzeler MB. Tunnel technique with connective tissue graft versus coronally advanced flap with enamel matrix derivative for root coverage: A RCT using 3D digital measuring methods. Part I. Clinical and patient-centred outcomes. *J Clin Periodontol*. 2014;41(6):582–92.
  32. Zuhr O, Rebele SF, Vach K, Petsos H, Hürzeler MB. Tunnel technique with connective tissue graft versus coronally advanced flap with enamel matrix derivate for root coverage: 2-year results of an RCT using 3D digital measuring for volumetric comparison of gingival dimensions. Vol. 47, *Journal of Clinical Periodontology*. 2020. 1144–1158 p.
  33. Lino Aguilar, Vianey. González Estrella, Ivonne Zuly. Martínez Hernández, Rosalía. Hurtado Sánchez A. Tratamiento de recesiones gingivales múltiples clase I Y III de Miller combinando injerto de tejido conectivo sub-epitelial con técnica en túnel. Núm 1 Enero-Marzo. 2018;22(1):46–50.
  34. Oates TW, Robinson M, Gunsolley JC. Surgical Therapies for the Treatment of Gingival Recession. A Systematic Review. 2003;303–20.
  35. Lara-Pastrana C, Navarrete-Rosel G, Carrillo-Ávila B. Técnica de túnel en el tratamiento de múltiples recesiones gingivales : reporte de un caso clínico. *Univ Autónoma Campeche*. 2019;1:141–9.
  36. Zuhr O, Fickl S, Wachtel H, Bolz W, Hürzeler MB. Covering of gingival recessions with a modified microsurgical tunnel technique: case report. *Int J Periodontics Restorative Dent*. 2007;27(5):457–63.
  37. Zabalegui I, Sicilia A, Cambra J, Gil J, Sanz M. Treatment of multiple adjacent gingival recessions with the tunnel subepithelial connective tissue graft: a clinical report. *Int J Periodontics Restorative Dent*. 1999;19(2):199–206.
  38. Allen EP. Subpapillary continuous sling suturing method for soft tissue grafting with the tunneling technique. *Int J Periodontics Restorative Dent*. 2010;30(5):479–85.

## Anexos

### **Glosario de las diferentes abreviaturas empleados en este trabajo**

AAP	Asociación Americana de Periodoncia
ADMA	Aloinjerto de matriz dérmica acelular
AMD/ADM	Matriz dérmica acelular
Ant	Anterior
CAF	Colgajo coronalmente avanzado
CAL	Nivel de inserción clínico
CCR	Recubrimiento radicular completo
CM	Matriz de colágeno
CRM	Recubrimiento radicular medio
E	Edad media de los pacientes
EFP	Federación Europea de Periodoncia
EMD	Derivado de matriz de esmalte
GDR	Profundidad de recesión gingival
GT	Ancho de la RG
ITC/CTG	Injerto de tejido conectivo
KTW	Ancho de tejido queratinizado
L	Localización de las recesiones gingivales
LL	Técnica de Langer y Langer
M	Clase Miller de las recesiones
mCAF	Colgajo coronalmente avanzado modificado
MCAT/CATF	Técnica de túnel coronalmente avanzado modificado
Md/mand	Mandíbula
MMTT	Técnica túnel microquirúrgicas modificada
mTUN	Técnica túnel modificado
Mx	Maxilar superior
P	Número de pacientes
POT	Técnica túnel
PS o PD	Profundidad de sondaje
RG	Recesión gingival
RTG	Regeneración tisular guiada
SCTG	Injerto de tejido conectivo subepitelial
TUN	Técnica túnel
XDM	Matriz de colágeno dérmico de origen porcino

**Tabla de los resultados**

<b>Autores</b>	<b>Año</b>	<b>P-RG</b>	<b>E</b>	<b>Tipo de tto</b>	<b>M + L</b>	<b>Resultados y conclusión</b>
<b>Aroca</b> <sup>(10)</sup>	2010	20, 139 RG	31,7	Boca dividida: (c) mTUN + CTG (d) mTUN + CTG + EMD	III Mx md	<i>Eficaz en RG de clases III. EMD no permite mejorías en los resultados. CRM: 82% (b) y 83% (a) CCR: 53% (b) y 23% (a)</i>
<b>Aroca</b> <sup>(2)</sup>	2013	22, 156 RG		Boca dividida: (c) MCAT + CM (d) MCAT + CTG	I y II Mx md	<i>Resultados equivalentes, pero algo mejor en el (b) CCR 42% en (a) y 85% en (b)</i>
<b>Azaripour</b> <sup>(22)</sup>	2016	40, 71 RG	38,6	(c) MMTT + CTG (d) CAF + CTG	I y II Mx md	<i>Resultados similares. No diferencias entre tratamientos realizados en maxilar o en mandíbula. CRM: 98,3% (b) y 97,2% (a) CCR 96,6% (b) y 88,1% (a)</i>
<b>Bhatavadekar</b> <sup>(23)</sup>	2019	36, 99 RG		(a) SCTG + mCAF (b) SCTG + CATF		<i>Resultados aceptables en ambas técnicas. CCR: 90,74% (a) y 77,78% (b)</i>
<b>Ozenci</b> <sup>(24)</sup>	2015	20, 58 RG	30,7	(c) CAF + ADM (d) TUN + ADM	I Mx md	<i>Resultados a favor de (a) CRM: 75,72% (b) y 93,81% (a) CRC: 37,36% (b) y 85% (a)</i>
<b>Pietruska</b> <sup>(25)</sup>	2019	20		Boca dividida: (a) MCAT + CM (b) MCAT + SCTG	I y II mand	<i>CRM: 53,2% (a) y 83,10% (b) CCR: 20% (a) y 67% (b) (a) alternativa a (b) para un grupo especial de pacientes (medio, problemas de cicatrización/sangrado).</i>
<b>Rakasevic</b> <sup>(21)</sup>	2020	20		(a) XDM + MCAT (b) CTG + MCAT	I	<i>Resultados similares en ambas técnicas.</i>
<b>Salem</b> <sup>(26)</sup>	2020	40, 40 RG	43,5	(a) CTG + CAF (b) CTG + POT		<i>No se observan diferencias. MRC: 95,9% (a) y 90,1% (b) CCR: 84,6% (a) y 75% (b) A largo plazo, mejores resultados en la técnica (b)</i>
<b>Sculean</b> <sup>(27)</sup>	2016	12, 54 RG	25	(a) MCAT + SCTG + EMD (b) MCAT + SCTG	I, II, III mx	<i>Resultados predecibles para cobertura de raíces en la técnica (a) CRM: 82% (a) y 83% (b) CRC 38% en ambos grupos</i>
<b>Thalmair</b> <sup>(28)</sup>	2016	20, 63 RG	37,5	MMTT + SCTG	Mand ant I y II	<i>CRM: 93,87% Técnica efectiva para cobertura de raíces y ganancia KT</i>
<b>Tözüm</b> <sup>(29)</sup>	2005	31	34,4	(a) LL + SCTG (b) MMTT + SCTG	I y II	<i>(b) mejores resultados en cobertura radicular y ganancia de inserción clínica</i>
<b>Yaman</b> <sup>(30)</sup>	2015	9, 68 RG	41,1	MCAT + CTG	III	<i>CCR en mandíbula 59,1% y en maxilar 45,7% Técnica eficaz para el tratamiento de RG clase III</i>
<b>Zuhr</b> <sup>(31)</sup>	2014	23, 45 RG		(a) CAF + EMD (b) TUN + CTG	I y II mx	<i>CCR: 78,6% (b) y 21,4% (a) (b) mejores resultados</i>
<b>Zuhr</b> <sup>(32)</sup>	2020	23, 45 RG	37,9	(a) CAF + EMD (b) TUN + CTG	I y II	<i>CRC: 60% (b) y 0% (a) (b) mejores resultados</i>

## Primera hoja de los artículos consultados

1. Stein J, Hammächer C. *Technique de tunnélisation modifiée: options et indications en chirurgie muco-gingivale. J Parodontol d'Implantologie Orale. 2011;31(1):19-31.*

JPI0112\_P019\_031\_ART\_F\_31/01/12\_11:21\_Page 19

> OS X Couleur

# Technique de tunnélisation modifiée : options et indications en chirurgie muco-gingivale

## The modified tunnel technique – options and indications for mucogingival therapy

Jamal M. STEIN<sup>1,2</sup>  
Christian HAMMÄCHER<sup>2</sup>

- 1- Département de dentisterie opératoire, parodontologie 1 dentisterie préventive, Hôpital universitaire, Aachen, Allemagne
- 2- Clinique d'implantologie, parodontologie et prothèse, Aachen, Allemagne

Accepté pour publication :  
15 septembre 2011

Traduction par le  
Dr Marie-Pascale HIPPOLYTE

Retrouvez la version originale en anglais de cet article sur notre site [www.editionsodp.fr](http://www.editionsodp.fr) : sous l'onglet « Revues », dans la rubrique « JPIO », cliquez sur « articles en anglais ».

Les auteurs ont indiqué n'avoir aucun conflit d'intérêt concernant cet article.

### RÉSUMÉ

Différentes techniques ont été décrites pour recouvrir les récessions gingivales et augmenter les tissus mous : lambeaux pédiculés et/ou greffes de tissu conjonctif. Parmi les techniques novatrices visant à augmenter la quantité de tissu kératinisé, on trouve celle de la tunnélisation modifiée qui se définit comme étant un lambeau d'épaisseur partielle réalisé sans incisions de décharge. Contrairement à la technique d'origine, cette modification associe l'insertion d'une greffe de tissu conjonctif avec un repositionnement plus coronaire de l'ensemble de la zone tunnélisée. Cet article décrit les principales caractéristiques et met l'accent sur les différentes indications et limites que présente cette technique. Un guide des indications en fonction de la profondeur de la récession et la présence ou non de tissu kératinisé est présenté pour aider le clinicien dans sa prise de décision.

### MOTS CLÉS

Chirurgie muco-gingivale, récessions, technique de tunnélisation modifiée.

### ABSTRACT

Different methods for coverage of gingival recessions and soft tissue augmentations using pedicle flaps and/or connective tissue grafts (CTG) have been reported. One of the innovative techniques to increase the amount of keratinized tissue is the modified tunnel technique which is designed as split flap without vertical releasing incisions. In contrast to the original technique, the modification combines the insertion of a CTG with coronal advancement of the tunnel complex. The present article describes the main characteristics and highlights different indications and limitations for this technique. Depending on recession depth and the presence of keratinized tissue an indication guideline for decision making is introduced.

### KEY WORDS

Mucogingival surgery, recessions, modified tunnel technique.

2. Aroca S, Molnár B, Windisch P, Gera I, Salvi GE, Nikolidakis D, et al. Treatment of multiple adjacent Miller class I and II gingival recessions with a Modified Coronally Advanced Tunnel (MCAT) technique and a collagen matrix or palatal connective tissue graft: A randomized, controlled clinical trial. *J Clin Periodontol*. 2013;40(7):713–20.

*J Clin Periodontol* 2013; 40: 713–720 doi: 10.1111/jcpe.12112

Journal of  
Clinical  
Periodontology

## Treatment of multiple adjacent Miller Class I and II gingival recessions with a Modified Coronally Advanced Tunnel (MCAT) technique and a collagen matrix or palatal connective tissue graft: a randomized, controlled clinical trial

Sofia Aroca<sup>1</sup>, Bálint Molnár<sup>2</sup>, Péter Windisch<sup>2</sup>, István Gera<sup>2</sup>, Giovanni E. Salvi<sup>1</sup>, Dimitris Nikolidakis<sup>3</sup> and Anton Sculean<sup>1</sup>

<sup>1</sup>Department of Periodontology, University of Bern, Bern, Switzerland; <sup>2</sup>Department of Periodontology, Semmelweis University, Budapest, Hungary; <sup>3</sup>Private practice, Viannou 1, Heraklion, Greece

Aroca S, Molnár B, Windisch P, Gera I, Salvi GE, Nikolidakis D, Sculean A. Treatment of multiple adjacent Miller Class I and II gingival recessions with a Modified Coronally Advanced Tunnel (MCAT) technique and a collagen matrix or palatal connective tissue graft: a randomized, controlled clinical trial. *J Clin Periodontol* 2013; 40: 713–720. doi: 10.1111/jcpe.12112.

### Abstract

**Background:** A newly developed collagen matrix (CM) of porcine origin has been shown to represent a potential alternative to palatal connective tissue grafts (CTG) for the treatment of single Miller Class I and II gingival recessions when used in conjunction with a coronally advanced flap (CAF). However, at present it remains unknown to what extent CM may represent a valuable alternative to CTG in the treatment of Miller Class I and II multiple adjacent gingival recessions (MAGR). The aim of this study was to compare the clinical outcomes following treatment of Miller Class I and II MAGR using the modified coronally advanced tunnel technique (MCAT) in conjunction with either CM or CTG.

**Methods:** Twenty-two patients with a total of 156 Miller Class I and II gingival recessions were included in this study. Recessions were randomly treated according to a split-mouth design by means of MCAT + CM (test) or MCAT + CTG (control). The following measurements were recorded at baseline (i.e. prior to surgery) and at 12 months: Gingival Recession Depth (GRD), Probing Pocket

Key words: collagen matrix; connective tissue graft; coronally advanced modified tunnel; multiple gingival recessions

Accepted for publication 30 March 2013

### Conflict of interest and source of funding statement

This study was funded through a grant from Geistlich, Wolhusen, Switzerland. The authors declare to have no conflict of interest related to this study.

3. *Tavelli L, Barootchi S, Nguyen TVN, Tattan M, Ravidà A, Wang HL. Efficacy of tunnel technique in the treatment of localized and multiple gingival recessions: A systematic review and meta-analysis. J Periodontol. 2018;89(9):1075–90.*

Received: 28 January 2018 | Revised: 4 March 2018 | Accepted: 8 March 2018

DOI: 10.1002/JPER.18-0066

REVIEW ARTICLE



## Efficacy of tunnel technique in the treatment of localized and multiple gingival recessions: A systematic review and meta-analysis

Lorenzo Tavelli | Shayan Barootchi | Trang V.N. Nguyen | Mustafa Tattan | Andrea Ravidà | Hom-Lay Wang

Department of Periodontics & Oral Medicine,  
University of Michigan School of Dentistry,  
Ann Arbor, MI

### Correspondence

Hom-Lay Wang, Department of Periodontics  
and Oral Medicine University of Michigan  
School of Dentistry 1011 North University  
Avenue, Ann Arbor, Michigan 48109-1078.  
Email: homlay@umich.edu

### Abstract

**Background:** Tunnel technique (TUN) has recently gained popularity among clinicians for its promising clinical and esthetic results in treating gingival recession (GR) defects. However, evidence regarding the efficacy of the TUN is not yet conclusive. Therefore, the aim of the present systematic review and meta-analysis was to investigate the predictability of TUN and its comparison to the coronally advanced flap (CAF) procedure.

**Methods:** A literature search on PubMed, Cochrane libraries, EMBASE, and hand-searched journals through November 2017 was conducted to identify clinical studies investigating TUN for root coverage procedures. Only randomized controlled trials (RCTs) were considered for the meta-analysis comparing TUN to CAF.

**Results:** A total of 20 articles were included in the systematic review and six in the meta-analysis. The overall calculated mean root coverage (mRC) of TUN for localized and multiple GR defects was  $82.75 \pm 19.7\%$  and  $87.87 \pm 16.45\%$ , respectively. Superior results were found in maxillary and in Miller Class I and II GR defects. TUN outcomes may have been enhanced by split-thickness flap preparation and microsurgical approach. TUN and CAF had comparable mRC, complete root coverage (CRC), keratinized tissue gain, and root coverage esthetic score when varying combinations of graft material were evaluated. However, CAF demonstrated superior outcomes to TUN when the same graft (connective tissue or acellular dermal matrix) was used in both techniques.

**Conclusions:** TUN is an effective procedure in treating localized and multiple GR defects. Limited evidence is available comparing TUN to CAF; however, CAF seemed to be associated with higher percentage of CRC than was TUN when the same grafts (connective tissue or acellular dermal matrix) were used in both techniques.

### KEYWORDS

evidence-based dentistry, gingival recession, meta-analysis, surgical flaps, tooth root

## CLINICAL TECHNIQUE REVIEW

### TISSUE RESSION

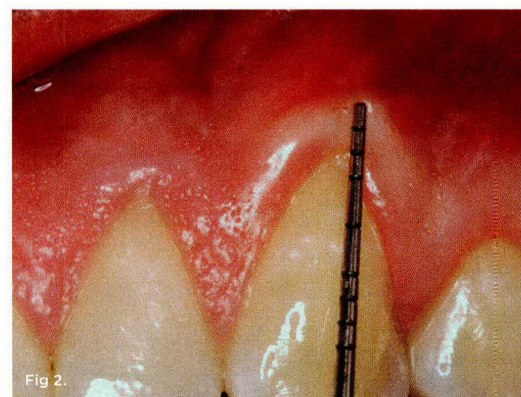
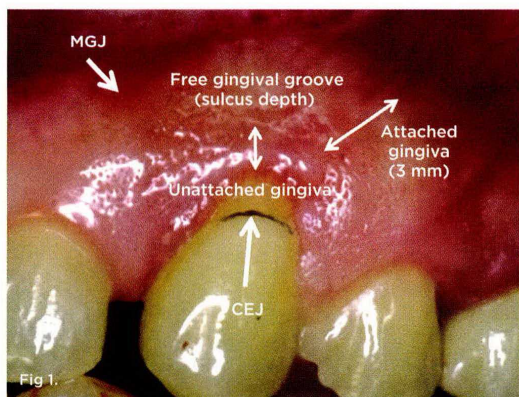
# Miller Classification of Marginal Tissue Recession Revisited After 35 Years

P.D. Miller, DDS

**Abstract:** Published more than three decades ago, the original classification of marginal tissue recession described four classes of recession. For example, in Miller Class III recession, there were different scenarios in which complete root coverage could not be achieved. Today, however, newer surgical techniques have made it possible for clinicians to potentially achieve complete root coverage when interdental bone loss exists. Currently, dentistry has a better understanding of the role of interdental papilla. Therefore, this article presents a new classification of papilla form that emphasizes the significance of the width and height of the papilla. Additionally, an updated classification of periodontal terminology will be presented.

**T**he original article on classification of marginal tissue recession, published more than 30 years ago, described four classes of recession.<sup>1</sup> The common feature of Miller Class I and Class II recession was no loss of interdental bone or soft tissue, and complete root coverage could be predictably achieved. The difference between a Class I and Class II recession was based on whether or not the recession extended to or beyond the mucogingival junction (MGJ).

However, in the original article, the distinction between attached and unattached gingiva was not emphasized. Miller Class III recession pointed out two scenarios in which complete root coverage could not be achieved. One was an extruded tooth with no interdental bone or soft-tissue loss and the other was associated with loss of some interdental bone and soft tissue that limited the amount of root coverage that could be achieved. Newer surgical techniques now allow the clinician to sometimes attain complete root coverage when interdental bone loss exists. In Miller Class IV recession, the



**Fig 1.** Class I recession. Note that the free gingival groove separates the unattached gingiva from the attached gingiva. **Fig 2.** Class II recession. Although there may be gingiva on the facial, if it is unattached the recession is Class II. The only way to accurately determine this is to probe and see if the probe goes beyond the MGJ.



# Periodontal plastic surgery

GIOVANNI ZUCCHELLI & ILHAM MOUNSSIF

Mucogingival therapy is a general term used to describe periodontal treatment involving procedures for the correction of defects in the morphology, position and/or amount of soft tissue and underlying bone support around teeth and implants (12). At the beginning, 'mucogingival surgery', introduced by Friedman in 1957 (69), included surgical procedures designed to preserve gingival tissue, remove aberrant frenal or muscle attachments and increase the depth of the vestibule. Frequently, however, this term was used to describe certain pocket elimination approaches. Therefore, in 1993, Miller (132) introduced the term 'periodontal plastic surgery', accepted by the international scientific community in 1996, which was defined as 'surgical procedures performed to prevent or correct anatomic, developmental, traumatic or disease-induced defects of the gingiva, alveolar mucosa or bone' (203). This definition includes various soft- and hard-tissue procedures aimed at gingival augmentation, root coverage, correction of mucosal defects at implants, crown lengthening, gingival preservation at ectopic tooth eruption, removal of aberrant frena, prevention of ridge collapse associated with tooth extraction and augmentation of the edentulous ridge. This paper focuses on gingival recession defects, their diagnosis and prognosis and the surgical procedures for root coverage.

## Etiology of gingival recessions

The gingival margin is clinically represented by a scalloped line that follows the outline of the cemento–enamel junction, 1–2 mm coronal to it. Gingival recession is an apical shift of the gingival margin with exposure of the root surface to the oral cavity (205) (Fig. 1). Gingival recession is often found in populations with good oral hygiene (173, 177), when it is most commonly located at the buccal surfaces (117) and may be associated with wedge-shaped defects in the cervical area of one or more teeth (173). However,

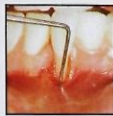gingival recession is also found in populations with poor standards of oral hygiene in which it may affect other tooth surfaces (16, 117). Recession may exist in the presence of normal sulci and nondiseased interdental crestal bone levels, or it may occur as part of the pathogenesis of periodontal disease during which alveolar bone is lost. One etiological factor that may be associated with gingival recession is a pre-existing lack of alveolar buccal bone at the site (202) (Fig. 1). These deficiencies in alveolar bone may be developmental (anatomical) or acquired (physiological or pathological) (72).

## Anatomical factors

Anatomical factors that have been related to gingival recession include fenestration and dehiscence of the alveolar bone, abnormal tooth position in the arch, an aberrant path of eruption of the tooth and the shape of the individual tooth (7). These anatomical factors are inter-related and may result in an alveolar osseous plate that is thinner than normal and that may be more susceptible to resorption. Anatomically, a dehiscence may be present because of the direction of tooth eruption or as a result of other developmental factors, such as buccal placement of the root relative to adjacent teeth, so that the cervical portion protrudes through the crestal bone (119). One surgical study found a correlation between gingival recession and bone dehiscence (21). A correlation between the pattern of eruption and gingival recession has also been suggested (134). Dehiscence may be present where the buccolingual thickness of a root is similar to or exceeds the crestal bone thickness (144). The same authors postulated that individuals with morphological biotypes characterized by narrow, long teeth are more prone to dehiscences than are individuals with broad, short teeth. Where gingival recession has developed, the underlying presence of dehiscences may be considered, and possibly discovered during flap procedures.

6. Miller PD. A classification of marginal tissue recession. *Int J Periodontics Restorative Dent.* 1985;5(2):8–13.

#### A Classification of Marginal Tissue Recession



Preston D. Miller, Jr. D.D.S.\*

Sullivan and Atkins initially classified gingival recession into four morphological categories – the shallow-narrow, the shallow-wide, the deep-narrow, and the deep-wide.<sup>1</sup> Maynard and Wilson suggested that marginal tissue recession was a more accurate term than gingival recession because the marginal tissue may originally have been alveolar mucosa rather than gingiva.<sup>2</sup> Liu and Solt have also classified marginal tissue recession.<sup>3</sup> According to their classification, visual recession is measured from the cemento enamel junction to the soft tissue margin. Hidden recession refers to the loss of attachment within the pocket, i.e., apical to the tissue margin. Until recently it was felt that root coverage was predictably obtained by laterally positioning gingiva or coronally positioning previously

grafted tissue.<sup>4–8</sup> Recently the free soft tissue autograft alone (without a second procedure to coronally position the tissue) has been shown to be the most predictable means of obtaining root coverage.<sup>9–12</sup>

Traditionally areas of deep-wide recession have been considered poor candidates for root coverage. The width and depth of marginal tissue recession, however, do not appear to be overriding considerations in obtaining root coverage.<sup>9</sup>

Many areas of recession fail to fall into one of the four classic categories. Anatomical considerations such as extruded teeth or the loss of interproximal bone and soft tissue in interproximal areas make it physically impossible to position the graft at the cemento enamel junction, and 100% root coverage cannot be attempted. Root coverage is considered 100% if the marginal tissue after complete healing is at the cemento enamel junction, and the sulcus depth is 2 mm or less, and there is no bleeding on probing.<sup>11</sup> Root coverage can further be divided into two categories<sup>10</sup> – primary root coverage which occurs immediately following grafting and secondary root coverage (“creeping attachment”).<sup>13</sup>

\* 6268 Poplar Avenue, Memphis, Tennessee 38119

7. Lang NP, Løe H. The Relationship Between the Width of Keratinized Gingiva and Gingival Health. *J Periodontol.* 1972;43(10):623-7.

## The Relationship Between the Width of Keratinized Gingiva and Gingival Health

by

NIKLAUS P. LANG\*

HARALD LÖE\*\*

### INTRODUCTION

IN MAN THE KERATINIZED gingiva includes the free and the attached gingiva and extends from the gingival margin to the mucogingival junction.<sup>1</sup> The width of the keratinized gingiva may vary between 1 and 9 mm.<sup>2, 3</sup>

The characteristics of the gingiva on the facial aspect have been described by several authors.<sup>1-7</sup> However, only one recent study has reported on the width of the lingual keratinized gingiva of the mandible.<sup>7</sup>

Although not substantiated, it is generally believed that an adequate width of keratinized gingiva is important for maintaining gingival health. This has resulted in the introduction of numerous surgical procedures to increase the width of gingiva.<sup>8-30</sup> However, the question of how much gingiva is "adequate" has not been investigated.

The purpose of the present investigation was to examine the width of the facial and lingual keratinized gingiva and to determine how much keratinized gingiva is adequate for the maintenance of gingival health.

### MATERIAL AND METHODS

Thirty-two dental students between 19-29 years of age with no pathologic pockets performed supervised oral hygiene (daily supervision with the Plak-Lite® disclosing system)<sup>31</sup> for 6 weeks. Following this period, the gingiva of all buccal and lingual tooth surfaces was assessed using the Gingival Index system.<sup>32</sup> Oral hygiene was scored on all surfaces according to the criteria of the Plaque Index system.<sup>33</sup> The identification of the mucogingival junction was facilitated by staining with Schiller's IKI solution.<sup>34</sup> Using this method, the epithelium of the alveolar mucosa yielded an iodine-positive reaction while the keratinized gingiva was iodine-negative,<sup>34-36</sup> (Figure 1 a,b). After application of the Schiller solution, the width of keratinized gingiva was measured

\*Research Associate, Department of Periodontology, Royal Dental College, Aarhus, Denmark.

\*\*Professor and Chairman, Department of Periodontology, Royal Dental College, Aarhus, Denmark.

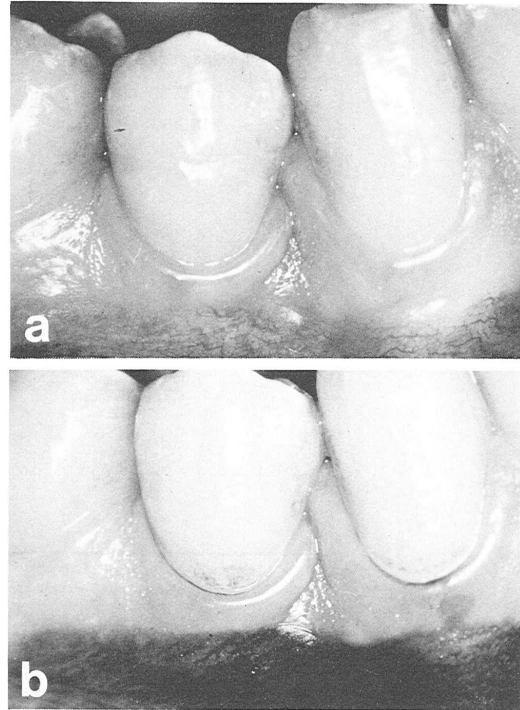


FIGURE 1. Clinical photographs showing the mucogingival junction a) without stain b) after application of the Schiller IKI solution.

to the nearest 0.5 mm from the gingival margin to the mucogingival junction using a specially graded periodontal probe. The depth of the gingival crevices was also measured. In order to compare the results of the present study to results from previous studies the width of attached gingiva was determined by subtracting the crevicular depth from the width of keratinized gingiva.

Gingival exudate was assessed<sup>37</sup> on all (116) buccal and lingual surfaces which had 2 mm or less of keratinized gingiva. In addition, the amount of gingival exudate from 118 tooth surfaces randomly selected from a total of 371 which had 2.5 to 3.0 mm gingiva was measured. Only plaque free surfaces were scored.

### RESULTS

After the six weeks of controlled oral hygiene the mean individual Plaque Index (PI I) was 0.22 (range 0.00-0.57). The mean individual Gingival Index (GI) was 0.09 (range 0.04-0.25). The crevicular depth averaged 1.0 mm (range 0.5-1.5 mm).

From a total of 1406 tooth surfaces, 1168 were completely plaque free.

8. Vicario-Juan M, Pascual-La Rocca A, M<sup>a</sup> Teresa V-B, Santos-Alemanay A. Técnicas de cirugía mucogingival para el cubrimiento radicular. Rcoe. 2006;11(1):61-73.

## Técnicas de cirugía mucogingival para el cubrimiento radicular



Vicario-Juan, Mónica

### Mucogingival surgical procedures to attain root coverage

Vicario-Juan, Mónica \*  
Pascual-La Rocca, Andrés \*\*  
Vives-Bonet, M<sup>a</sup> Teresa \*\*\*  
Santos-Alemanay, Antonio \*\*\*\*

\*Certificado de Periodoncia e Implantes. Tufts University. Boston, USA. Profesora asociada del Máster de Periodoncia de la Universitat Internacional de Catalunya, Barcelona

\*\*Profesor asociado del Máster de Periodoncia de la Universitat Internacional de Catalunya, Barcelona.

\*\*\*Alumna del Máster de Periodoncia de la Universitat Internacional de Catalunya, Barcelona.

\*\*\*\*Director del Máster de Periodoncia de la Univesitat Internacional de Catalunya, Barcelona.

**Resumen:** La recesión radicular puede desencadenar problemas de hipersensibilidad, caries radicular y problemas estéticos. Para corregir estos defectos y cubrir las superficies denudadas de las raíces se han propuesto gran variedad de técnicas de cirugía plástica periodontal. El propósito de este artículo es realizar una descripción detallada de diferentes procedimientos quirúrgicos para el cubrimiento radicular. Las técnicas de injerto gingival libre, injertos conectivos subepiteliales e injertos de matriz dérmica acelular son descritas paso a paso, según se encuentran definidas en la literatura.

Para conseguir la máxima predictibilidad en el cubrimiento de las raíces denudadas es imprescindible diagnosticar con exactitud el caso y observar detalladamente todos los pasos de la técnica quirúrgica.

**Palabras clave:** Cubrimiento radicular, Tratamiento recesiones radiculares, Cirugía mucogingival.

**Abstract:** Gingival recessions may be associated with problems such as dental hypersensitivity, root caries and unacceptable aesthetics. Different techniques are proposed in order to achieve root coverage and correction of the mucogingival defects.

The purpose of this article is to present a review and the description of the most common procedures for root coverage. Among these techniques, the most popular procedures are the free gingival graft, the connective tissue grafts and acellular dermal grafts.

In order to select the most predictable technique for root coverage, a proper diagnosis has to be established.

**Key words:** Root coverage, Gingival recessions treatment, Mucogingival surgery.

#### Correspondencia

Mónica Vicario  
Universitat Internacional de Catalunya  
Àrea de Periodoncia  
Josep Trueta s/n  
Sant Cugat del Vallés.  
08190 Barcelona  
E-mail: mvicario@hotmail.com

BIBLID [1138-123X (2006)11:1; enero-febrero 1-140]

Vicario-Juan M, Pascual-La Rocca A, Vives-Bonet MT, Santos-Alemanay A. Técnicas de cirugía mucogingival para el cubrimiento radicular. RCOE 2006;11(1):61-73.

RCOE, 2006, Vol 11, N<sup>o</sup>1, 61-73

9. Ravipudi S, Appukuttan D, Prakash PSG, Victor DJ. Gingival recession: Short literature review on etiology, classifications and various treatment options. *J Pharm Sci Res.* 2017;9(2):215–20.



## Gingival Recession: Short Literature Review on Etiology, Classifications and Various Treatment Options.

Swathi Ravipudi , Devapriya Appukuttan, P.S.G. Prakash, D.J. Victor

*Savitha Dental College and Hospitals, Chennai*

### Abstract

Gingival recession is the term that designates the oral exposure of the root surface due to a displacement of the gingival margin apical to the cement-enamel junction. It is the most common and undesirable condition of the gingiva. The etiology is multifactorial and includes excessive or inadequate teeth brushing, destructive periodontal disease, tooth malposition, alveolar bone dehiscence, high muscle attachment, aberrant frenal pull, occlusal trauma, iatrogenic factors and smoking. It is ideally recommended to have an adequate mucogingival complex so that the MG tissues can sustain their bio-morphological integrity and maintain an enduring attachment to the teeth and the underlying soft tissues. Complete information on marginal tissue recession is essential for diagnosis, prognosis, treatment planning, and for communication between clinicians. However, most of the classifications are unable to convey all the relevant information related to marginal tissue recession. Hence, this review broadly discusses the possible causative factors, classifications including the various treatment options for GR.

**Keywords:** Gingival Recession, classification, treatment options.

### INTRODUCTION:

Gingival recession (GR) is the term that designates the oral exposure of the root surface due to a displacement of the gingival margin apical to the cement-enamel junction (CEJ).<sup>[1,2]</sup> It is the most common and undesirable condition of the gingiva and its prevalence commonly increases with age.<sup>[3,4]</sup> GR either localized or generalized, is one of the clinical features of periodontal disease and is frequently associated with clinical problems such as root surface hypersensitivity, root caries, cervical root abrasions, erosions, plaque retention and aesthetic dis-satisfaction.<sup>[5,6]</sup> The etiology is multifactorial and includes excessive or inadequate teeth brushing, destructive periodontal disease, tooth malposition, alveolar bone dehiscence, high muscle attachment, aberrant frenal pull, occlusal trauma, iatrogenic factors (such as orthodontic, or prosthetic treatment) and smoking.<sup>[7]</sup>

It is ideally recommended to have an adequate mucogingival (MG) complex so that the MG tissues can sustain their bio-morphological integrity and maintain an enduring attachment to the teeth and the underlying soft tissues. The MG problems can present either as close disruption resulting in pocket formation or as open disruption resulting in gingival clefts and GR.<sup>[5]</sup>

Complete information on marginal tissue recession is essential for diagnosis, prognosis, treatment planning, and for communication between clinicians. However, most of the classifications are unable to convey all the relevant information related to marginal tissue recession. Hence, this review broadly discusses the possible causative factors, classifications including the various treatment options for GR.

### Etiology of GR

The common etiologic factors are (1) local factors, (2) periodontal disease, (3) mechanical forces, (4) iatrogenic factors, and (5) anatomical factors.

**Local factors:** Plaque and calculus have been associated with inflammation in the connective tissue (CT) adjacent to the junctional epithelium resulting in development of GR.<sup>[8,9]</sup>

**Periodontal disease:** The interaction between bacteria present in the plaque and immune response of the host results in matrix degradation, bone resorption, and down-growth of the epithelium, resulting in periodontal pockets, GR, or a combination of both.<sup>[10]</sup>

**Mechanical forces:** Faulty tooth brushing is a common cause of GR. Aggressive tooth brushing gradually abrades the gingival tissue. The gingiva appears free of inflammation however the apical shift of the marginal gingiva exposes the root surfaces.<sup>[11-13]</sup> Friction from the soft tissues i.e. gingival ablation has been implicated in GR. Occlusal traumatism is also an etiologic factor leading to MG problems<sup>[14,15]</sup> but its mechanism of action has never been demonstrated.

**Iatrogenic factors:** Orthodontic tooth movement can alter the marginal and the papillary tissue. Creation of dehiscence during orthodontic movement often results in GR, more commonly this occurs in the lower incisors and the mesio-buccal root of first molars, especially in premolar extraction cases, but it can occur in any location. Studies have shown that the volume of soft tissue may be a key factor in predicting whether GR will occur during or after orthodontic therapy.

Restorative and prosthodontic procedures like crown preparations extending subgingivally, impression techniques involving gingival retraction, sub-gingivally placed restorations and crowns and overhanging restorations.<sup>[16]</sup> Similarly, poorly designed dentures and

10. Aroca S, Keglevich T, Nikolidakis D, Gera I, Nagy K, Azzi R, et al. Treatment of class III multiple gingival recessions: A randomized-clinical trial: *Clinical Innovation. J Clin Periodontol.* 2010;37(1):88–97.

*J Clin Periodontol* 2010; 37: 88–97 doi: 10.1111/j.1600-051X.2009.01492.x

Journal of  
Clinical  
Periodontology

## Clinical Innovation

# Treatment of class III multiple gingival recessions: a randomized-clinical trial

Aroca S, Keglevich T, Nikolidakis D, Gera I, Nagy K, Azzi R, Etienne D. Treatment of class III multiple gingival recessions: a randomized-clinical trial. *J Clin Periodontol* 2010; 37: 88–97. doi: 10.1111/j.1600-051X.2009.01492.x.

### Abstract

**Background:** The aim of this controlled randomized split-mouth study was to evaluate whether a modified tunnel/connective tissue graft (CTG) technique – enamel matrix derivative (EMD) combination will improve the treatment of multiple class III recession when compared with the same technique alone.

**Materials and Methods:** Twenty healthy subjects with a mean age of 31.7 years, were enrolled for the trial in a university periodontal clinic. Patients with at least three adjacent gingival recessions on both sides of the mouth were treated with a modified tunnel/CTG technique. On the test side, an EMD was used in addition. Clinical parameters were measured at baseline, 28 days, 3, 6 and 12 months after the surgery. Results are presented at the subject level.

**Results:** The mean root coverage from baseline to 1 year post-surgery was 82% for the test group and 83% for the control group. Complete root coverage was achieved at 1 year in eight (38%) of the 20 surgeries (experimental and control group).

**Conclusions:** One-year results indicate that the modified tunnel/CTG technique is predictable for the treatment of multiple class III recession-type defects. The addition of EMD does not enhance the mean clinical outcomes.

Sofia Aroca<sup>1</sup>, Tibor Keglevich<sup>2</sup>,  
Dimitris Nikolidakis<sup>3</sup>, Istvan Gera<sup>2</sup>,  
Katalin Nagy<sup>4</sup>, Robert Azzi<sup>5</sup> and  
Daniel Etienne<sup>6</sup>

<sup>1</sup>Department of Periodontology, Faculty of Dentistry, University of Szeged, Szeged, Hungary; <sup>2</sup>Department of Periodontology, Semmelweis University, Budapest, Hungary; <sup>3</sup>Department of Periodontology and Biomaterials, Dental School, University Medical Center Nijmegen, Nijmegen, The Netherlands; <sup>4</sup>Department of Oral surgery, Faculty of Dentistry, University of Szeged, Szeged, Hungary; <sup>5</sup>Department of Periodontology, Paris – Denis Diderot University, UFR of Odontology, Paris, France; <sup>6</sup>Department of Periodontology, Service of Odontology, Pitié-Salpêtrière Hospital, AP-HP, Paris – Denis Diderot University, UFR of Odontology, Paris, France

Key words: connective tissue graft; coronally advanced modified tunnel; enamel matrix derivative; miller's class III recessions; multiple gingival recessions

Accepted for publication 15 September 2009

Gingival recession may be a concern for patients for a number of reasons. In addition to root hypersensitivity, erosion and root caries, aesthetic considerations may also come into play (Wennström 1996), particularly in those patients who have a high-lip smile line. Pre-disposing factors for soft tissue recession are a thin gingival biotype, prominence of teeth

and patients with obsessive oral hygiene (Serino et al. 1994).

The predictability of treatments aimed to provide root coverage in cases of localized gingival recessions (LGR) has been reviewed extensively in a systematic review (Roccuzzo et al. 2002, Cairo et al. 2008, Chambrone et al. 2009) of Miller's class I and II recession defects (Miller 1983). Recently, new techniques have been proposed for the surgical treatment of multiple adjacent recession type defects (MARTD). These are mainly derived from the coronally advanced flap (CAF) (Zucchelli & De Sanctis 2000), a supraperiosteal envelope technique (SET) in combination with a subepithelial connective tissue graft (CTG) (Allen 1994a), or its evolution as a tunnel technique (Azzi & Etienne 1998, Zabalgui et al. 1999, Tozum & Dini 2003).

The main goal of these plastic periodontal surgery procedures is to obtain root coverage and an optimal aesthetic appearance with complete root coverage and blending of the mucosa and/or gingiva. To increase the efficacy of the root coverage treatment and to reduce the morbidity of the technique, proposals have been made for the addition of biological factors such as enamel matrix derivative (EMD) (Pilloni et al. 2006), platelet-rich fibrin (Aroca et al. 2009), the use of acellular dermal connective tissue allograft instead of CTG to support the gingival margin and change the gingival biotype (Henderson et al. 2001) and the combination with bioabsorbable membranes (Cangini et al. 2003). Improved outcomes have also been claimed with the use of microsurgical techniques (Zuhr et al. 2007), an extension of the CTG

### Conflict of interest and source of funding statement

The authors declare that they have no conflict of interests.

The study has been self-supported by the Department of Periodontology, Semmelweis University, Budapest, Hungary and for the regenerative material by the first author.

11. Morales M, Bontá H, Galli F, Caride F, Carranza N. Recubrimiento radicular en el sector estético, empleando una técnica de túnel con injerto de tejido conectivo. *Rev la Fac Odontol.* 2010;25(59):29–32.

## Recubrimiento radicular en el sector estético, empleando una técnica de túnel con injerto de tejido conectivo

### Caso clínico

OD. MARIO MORALES OROZCO\*, OD. HERNÁN BONTÁ\*\*,  
OD. FEDERICO GALLI\*\*, DR. FACUNDO CARIDE\*\*\*,  
DR. NELSON CARRANZA\*\*\*\*

\*Residente Carrera de Especialista en Periodoncia.  
\*\*Profesor Adjunto Interino, \*\*\*Profesor Adjunto Regular.  
\*\*\*\*Profesor Titular Regular.  
Cátedra de Periodoncia. Facultad de Odontología.  
Universidad de Buenos Aires

#### resumen

El recubrimiento de recesiones gingivales es un tratamiento periodontal con gran impacto estético en el medio bucal. Diferentes técnicas quirúrgicas han sido desarrolladas con ese fin en las últimas décadas. Este caso clínico muestra la técnica de túnel con injerto de tejido conectivo para recubrir las recesiones gingivales en dos centrales superiores. Presentamos resultados y seguimiento a 6 meses.

**Palabras clave:** recubrimiento radicular, recesiones gingivales, injerto de tejido conectivo, técnica de túnel.

#### abstract

Management of gingival recession is one of the most effective treatments to achieve oral esthetics. Several surgical techniques have been described in the literature in the last decade aiming to succeed in this field. This clinic case shows the use of the “envelope technique” combined with a connective tissue graft to cover recessions in two upper central incisors with a six months follow up.

**Key words:** root covering, gingival recessions, connective tissue graft, tunnel technique.

Según el Glossary of Periodontal Terms (AAP 2001), la recesión gingival es la exposición de la superficie radicular, motivada por el desplazamiento apical del margen gingival, tomando como referencia el límite amelo cementario.

Miller<sup>7</sup> clasificó las recesiones gingivales teniendo en cuenta su extensión y el compromiso de la zona interproximal. Esta clasificación nos sirve para conocer de antemano la predictibilidad de recubrimiento de las recesiones y nos asiste en la toma de decisiones clínicas.

Para lograr un buen diagnóstico, pronóstico y plan de tratamiento y así aumentar la tasa de éxito, también debemos tener en cuenta la clasificación de los defectos de las superficies dentarias que realizó Pini-Prato<sup>10</sup> en 2010. En su artículo evalúa dos factores: presencia (A) o ausencia (B) de unión cemento-esmalte (UCE) y presencia (+) o ausencia (-) de discrepancia en la superficie dentaria causada por abrasión (escalón). En base a estas variables se pueden identificar cuatro clases, A+, A-, B+ y B- (Cuadro 1).

Existen varios factores etiológicos relacionados con las recesiones: mal posición dentaria, cepillado traumático, dehiscencias óseas e inserciones bajas de frenillos entre otros. Las recesiones gingivales pueden ser factores predisponentes de hipersensibilidad, problemas estéticos y caries radicular.<sup>2,12</sup>

En las últimas décadas se han descripto muchas técnicas para el recubrimiento de recesiones gingivales

#### INTRODUCCIÓN

En las últimas décadas ha crecido la necesidad de realizar procedimientos quirúrgicos para cambiar la arquitectura de los tejidos blandos periodontales, para lograr un marco estético adecuado. En este camino se incluye el recubrimiento de recesiones gingivales. Dichos procedimientos se han convertido en una parte importante del tratamiento periodontal actual.

Cuadro 1.

UCE	Escalón	Descripción
Clase A	-	UCE visible y sin escalón
Clase A	+	UCE visible y con escalón
Clase B	-	UCE no visible y sin escalón
Clase B	+	UCE no visible y con escalón

12. Cairo F, Cortellini P, Tonetti M, Nieri M, Mervelt J, Cincinelli S, et al. Coronally advanced flap with and without connective tissue graft for the treatment of single maxillary gingival recession with loss of inter-dental attachment. A randomized controlled clinical trial. *J Clin Periodontol*. 2012;39(8):760–8.

*J Clin Periodontol* 2012; 39: 760–768 doi: 10.1111/j.1600-051X.2012.01903.x

Journal of  
Clinical  
Periodontology

## Coronally advanced flap with and without connective tissue graft for the treatment of single maxillary gingival recession with loss of inter-dental attachment. A randomized controlled clinical trial

Francesco Cairo<sup>1</sup>, Pierpaolo Cortellini<sup>2</sup>, Maurizio Tonetti<sup>3</sup>, Michele Nieri<sup>1</sup>, Jana Mervelt<sup>1</sup>, Sandro Cincinelli<sup>1</sup> and Giovanpaolo Pini-Prato<sup>1</sup>

<sup>1</sup>Department of Periodontology and Implant Dentistry, Tuscan School of Dental Medicine, Florence-Siena, Italy; <sup>2</sup>Accademia Toscana di Ricerca Odontostomatologia (ATRO), Florence, Italy; <sup>3</sup>European Research Group on Periodontology (ERGOPERIO), Berne, Switzerland

Cairo F, Cortellini P, Tonetti M, Nieri M, Mervelt J, Cincinelli S, Pini-Prato G. Coronally advanced flap with and without connective tissue graft for the treatment of single maxillary gingival recession with loss of inter-dental attachment. A randomized controlled clinical trial. *J Clin Periodontol* 2012; 39: 760–768. doi: 10.1111/j.1600-051X.2012.01903.x.

### Abstract

**Background:** The aim of this randomized clinical trial (RCT) was to evaluate the adjunctive benefit of Connective Tissue Graft (CTG) to Coronally Advanced Flap (CAF) for the treatment of gingival recession associated with inter-dental clinical attachment loss equal or smaller to the buccal attachment loss (RT2).

**Material and Methods:** A total of 29 patients with one recession were enrolled; 15 patients were randomly assigned to CAF+CTG while 14 to CAF alone. Measurements were performed by a blind and calibrated examiner. Outcome measures included complete root coverage (CRC), recession reduction (RecRed), Root coverage Esthetic Score (RES), intra-operative and post-operative morbidity, and root sensitivity.

**Results:** After 6 months, CAF+CTG resulted in better outcomes in terms of CRC (adjusted OR = 15.51,  $p = 0.0325$ ) than CAF alone. CRC was observed in >80% of the cases treated with CAF+CTG when the baseline amount of inter-dental CAL was  $\leq 3$  mm. No difference was detected in term of RecRed. CAF+CTG was associated with longer surgical-time ( $p < 0.0001$ ), higher number of days with post-operative morbidity ( $p = 0.0222$ ) and the need for a greater number of analgesics ( $p = 0.0178$ ) than CAF alone. No difference for final RES score was detected ( $p = 0.1612$ ).

**Conclusion:** Both treatments can provide CRC in single gingival recession with inter-dental CAL loss. The application of CTG under CAF resulted in predictable CRC when inter-dental CAL was  $\leq 3$  mm.

Key words: gingival recession; periodontal attachment loss; randomized controlled trial; surgery; tissue graft

Accepted for publication 13 April 2012

### Conflict of interest and source of funding statement

The authors declare that they have no conflict of interests. The study was self-funded by the authors and their institution.

The final goal of root coverage procedures is the complete coverage of the recession associated with nice aesthetics and minimal probing



13. Moawia M, DDS, MS, Robert E. The etiology and prevalence of gingival recession. *JADA*. 2014;134(12):220–5.

Downloaded from [jada.ada.org](http://jada.ada.org) on December 18, 2014

## TRENDS

# The etiology and prevalence of gingival recession

MOAWIA M. KASSAB, D.D.S., M.S.; ROBERT E. COHEN, D.D.S., Ph.D.

**G**ingival recession is characterized by the displacement of the gingival margin apically from the cementoenamel junction, or CEJ, or from the former location of the CEJ in which restorations have distorted the location or appearance of the CEJ. Gingival recession can be localized or generalized and be associated with one or more surfaces.<sup>1</sup> The resulting root exposure is not esthetically pleasing and may lead to sensitivity and root caries. As a result, we reviewed studies that described the prevalence, etiology and factors associated with gingival recession.

**Many people may exhibit generalized gingival recession without having any awareness of the condition.** Many authors have attempted to explain the phenomenon of gingival recession. There is a theory that the gingival margin, rather than retracting apically, may remain largely static while the tooth moves occlusally by eruption or extrusion and lifts the CEJ clear of the gingival margin.<sup>2</sup> This appears to be an unlikely or a rare explanation for recession. During studies in which teeth were extruded purposely, the epithelial attachment remained at the same position on the tooth.<sup>3</sup> In addition, some grossly supererupted teeth have no gingival recession and, in many cases in which teeth are in occlusion, the extent of gingival recession far exceeds any possible overeruption. Consequently, the theory of supereruption with gingival recession does not provide proof of supereruption leading to recession, as the primary etiology may be due to other factors.

Many people may exhibit generalized gingival recession without having any awareness of the condition. Many others, however, often are anxious about gingival recession for reasons such as fear of tooth loss, dentinal

## ABSTRACT

**Background.** Gingival recession in its localized or generalized form is an undesirable condition resulting in root exposure. The result often is not esthetic and may lead to sensitivity and root caries. Exposed root surfaces also are prone to abrasion. The purpose of this article is to describe the prevalence, etiology and factors associated with gingival recession.

**Types of Studies Reviewed.** The authors reviewed cross-sectional epidemiologic studies of gingival recession and found that they correlated the prevalence of recession to trauma, sex, malpositioned teeth, inflammation and tobacco consumption. The recent surveys they reviewed revealed that 88 percent of people 65 years of age and older and 50 percent of people 18 to 64 years of age have one or more sites with recession. The presence and extent of gingival recession also increased with age.

**Results.** More than 50 percent of the population has one or more sites with gingival recession of 1 mm or more. The prevalence of gingival recession was found in patients with both good and poor oral hygiene. It has been proposed that recession is multifactorial, with one type being associated with anatomical factors and another type with physiological or pathological factors. Recession has been found more frequently on buccal surfaces than on other aspects of the teeth.

**Clinical Implications.** Dentists should be knowledgeable about the etiology, prevalence and associating factors of gingival recession, as well as treatment options, so that appropriate treatment modalities can be offered to patients. Treatments for gingival recession include gingival grafting, guided tissue regeneration and orthodontic therapy. Such treatments typically result in esthetic improvement, elimination of sensitivity and a decreased risk of developing root caries.

hypersensitivity and poor esthetics.<sup>1</sup> Dentists also may be challenged by questions regarding prevention of future attachment loss. Due to interaction among many possible contributing factors, it is difficult to predict whether further

14. Pradeep K, Rajababu P, Satyanarayana D, Sagar V. *Gingival Recession: Review and Strategies in Treatment of Recession. Case Rep Dent. 2012;2012:1–6.*

Hindawi Publishing Corporation  
Case Reports in Dentistry  
Volume 2012, Article ID 563421, 6 pages  
doi:10.1155/2012/563421

## Case Report

# Gingival Recession: Review and Strategies in Treatment of Recession

Koppolu Pradeep,<sup>1</sup> Palaparthi Rajababu,<sup>2</sup> Durvasula Satyanarayana,<sup>2</sup> and Vidya Sagar<sup>2</sup>

<sup>1</sup> Department of Periodontics, Sri Sai College of Dental Surgery, Vikarabad, Andhra Pradesh, India

<sup>2</sup> Department of Periodontics, Kamineni Institute of Dental Sciences, Narketpally, Andhra Pradesh, India

Correspondence should be addressed to Koppolu Pradeep, drpradeepk08@gmail.com

Received 30 March 2012; Accepted 8 July 2012

Academic Editors: N. Brezniak and A. Markopoulos

Copyright © 2012 Koppolu Pradeep et al. This is an open access article distributed under the Creative Commons Attribution License, which permits unrestricted use, distribution, and reproduction in any medium, provided the original work is properly cited.

One of the most common esthetic concerns associated with the periodontal tissues is gingival recession. Gingival recession is the exposure of root surfaces due to apical migration of the gingival tissue margins; gingival margin migrates apical to the cemento-enamel junction. Although it rarely results in tooth loss, marginal tissue recession is associated with thermal and tactile sensitivity, esthetic complaints, and a tendency toward root caries. This paper reviews etiology, consequences, and the available surgical procedures for the coverage of exposed root surfaces, including three case reports.

## 1. Introduction

Gingival recession is a problem affecting almost all middle and older aged to some degree. Gingival recession is the apical migration of gingival margin to the cemento-enamel junction (CEJ). The distance between the CEJ and gingival margin gives the level of recession. Gingival recession can be caused by periodontal disease, accumulations, inflammation, improper flossing, aggressive tooth brushing, incorrect occlusal relationships, and dominant roots. These can appear as localized or generalized gingival recession. Recession can occur with or without loss of attached tissue. Gingival recession may effect in accentuated sensitivity because of the exposed dentin, it can be assessed by an appearance of a long clinical tooth and varied proportion of the teeth when compared with adjacent teeth.

## 2. Prevalence

According to the US National Survey, 88% of seniors (age 65 and over) and 50% of adults (18 to 64) present recession in one or more sites; progressive increase in frequency and extent of recession is observed with increase in age [1].

In the youngest age cohort (30 to 39 years), the prevalence of recession was 37.8% and the extent averaged 8.6%

teeth. In contrast, the oldest cohort, aged 80 to 90 years, had a prevalence of 90.4% (more than twice as high) and the extent averaged 56.3% teeth (more than six times as large) [2].

Gingival recession is associated with the presence of supragingival and subgingival calculus and showed that the lingual surfaces of the lower anterior teeth were most frequently affected in 20–34 year age group in Tanzanian adult population [3].

## 3. Etiology

3.1. *Calculus.* Association between gingival recession with supragingival and subgingival calculus can be noted because of inadequate access to prophylactic dental care [3].

3.2. *Tooth Brushing.* Khocht et al. showed that use of hard tooth brush was associated with recession [4].

3.3. *High Frenal Attachment.* This may impede plaque removal by causing pull on the marginal gingival [5].

3.4. *Position of the Tooth.* Tooth which erupts close to mucogingival line may show localised gingival recession as there may be very little or no keratinized tissue [6].

15. García Rubio A, Bujaldon Daza A, A RA. Recesión gingival . Diagnóstico y tratamiento. Av en Periodoncia e Implantol Oral. 2015;27(1):19–24.

García-Rubio A, Bujaldón-Daza AL, Rodríguez-Archilla A  
Recesión gingival. Diagnóstico y tratamiento

## Recesión gingival. Diagnóstico y tratamiento

### Gingival recession. Diagnosis and treatment

**GARCÍA-RUBIO A\***  
**BUJALDÓN-DAZA AL\*\***  
**RODRÍGUEZ-ARCHILLA A\*\*\***

García-Rubio A, Bujaldón-Daza AL, Rodríguez-Archilla A. *Recesión gingival. Diagnóstico y tratamiento. Av Periodon Implantol.* 2015;27, 1: 19-24.

#### RESUMEN

*Introducción:* La recesión gingival localizada es un problema de salud bucodental fundamental porque su progresión conduce a la pérdida dentaria.

*Discusión:* El criterio de actuación será controlar periodontalmente al paciente para asegurar un adecuado control de placa de las zonas más susceptibles a presentar la recesión.

**PALABRAS CLAVE:** Índice de placa, índice de sangrado, profundidad de sondaje, recesión gingival.

#### SUMMARY

*Introduction:* The localized gingival recession is a fundamental problem of oral health because its progression leads to the dental loss.

*Discussion:* The criterion of acting will be to control periodontally the patient to ensure an adequate plaque's control of the areas that are more likely to develop the recession.

**KEY WORDS:** Dental plaque index, gingival recession, periodontal index, periodontal pocket.

**Fecha de recepción:** 12 de marzo 2014.

**Fecha de aceptación:** 15 de septiembre 2014.

#### INTRODUCCIÓN

La recesión gingival está caracterizada por el desplazamiento del margen gingival apicalmente desde la unión cementoadamantina o desde la localización anterior de este límite en la cual las restauraciones han distorsionado la forma o apariencia de esta unión. La recesión gingival puede ser localizada o generalizada y estar asociada con una o más superficies (1). La exposición radicular resultante no es estéticamente agradable y podría conducir a sensibilidad y caries radicular.

Desde que la presentación de la recesión gingival varía ampliamente en la población se han establecido sistemas de clasificación para describirla mejor (2).

El *Índice de Recesión* fue introducido por Smith (1). La recesión es codificada con dos dígitos separados por un guión, y la letra prefijada F o L indica que la rece-

sión afecta a la parte facial o lingual del diente. Si aparece un asterisco quiere decir que hay implicación de la unión mucogingival.

Los dígitos describen los componentes horizontal y vertical de una recesión situados en ese orden. El componente horizontal se expresa como un valor numérico completo (rango de 0 a 5) dependiendo de qué proporción de la unión cementoadamantina está expuesta en las partes facial o lingual del diente entre los puntos mesial y distal.

El segundo dígito del *Índice de Recesión* da la extensión vertical de la recesión medida en milímetros (rango de 0 a 9).

Este índice es usado principalmente en estudios epidemiológicos cruzados y longitudinales para describir la prevalencia, incidencia, severidad y etiología de

\* Odontólogo. Servicio Andaluz de Salud.

\*\* Posgrado de Periodoncia. Universidad Complutense de Madrid.

\*\*\* Medicina Bucal. Departamento de Estomatología. Universidad de Granada.

16. Escudero-Castaño N, Lorenzo-Vignau R, Bascones-Martínez A. Cirugía plástica periodontal de múltiples recesiones con la técnica de túnel modificada. Un caso clínico. *Jada*. 2007;2(2):111-6.

INVESTIGACIÓN  
ARTÍCULO ESPAÑOL

## Cirugía plástica periodontal de múltiples recesiones con la técnica de túnel modificada. Un caso clínico

Nayra Escudero-Castaño, Ramón Lorenzo-Vignau, Antonio Bascones-Martínez

**A**nte la presencia de un defecto como la recesión gingival acompañado de la inflamación producida por placa, abrasiones cervicales, hipersensibilidad radicular, un contorno gingival que dificulta la higiene o alteraciones estéticas, existen diversos tratamientos para el recubrimiento de dicho defecto radicular, y su cobertura sería más predecible en función del tipo de defecto que presenta según la clasificación de Miller;<sup>3</sup> la clase I equivaldría a la recesión no extendida hasta la línea mucogingival, sin pérdida de hueso ni de tejido blando interdental; la clase II correspondería a las recesiones de tejido marginal que se extiende o excede de la unión mucogingival, sin pérdida ósea ni de tejido blando interdental; en la clase III la pérdida de hueso y de tejido blando interdental es apical respecto a la línea amelocementaria, pero coronaria respecto de la extensión apical de la recesión de tejido marginal; y en la clase IV la pérdida ósea llega hasta nivel apical con relación a la extensión de la recesión del tejido marginal.

En los defectos de clase I y II podremos conseguir un recubri-

### RESUMEN

La recesión del tejido blando marginal es una característica común de las poblaciones con patrones de higiene oral buena o defectuosa; asociados, estos últimos, a una población adulta periodontal<sup>1</sup> en la que existe un deterioro de los tejidos periodontales, como por ejemplo, el desplazamiento del margen de los tejidos blandos hacia apical de la línea amelocementaria, dejando la superficie radicular expuesta y pudiendo crear hipersensibilidad y/o dificultar el control de placa. Su tratamiento consistirá en la eliminación de los factores etiológicos y en el procedimiento de recubrimiento radicular. En el presente artículo se muestra una opción para el tratamiento de múltiples recesiones adyacentes de la zona anterior en una sola intervención, a través del injerto de tejido conectivo (ITC) subepitelial tunelizado, permitiéndonos obtener una mayor conservación de la existencia de la encía, un mínimo trauma posquirúrgico del área receptora y una fijación firme del ITC sobre múltiples recesiones adyacentes<sup>2</sup> (Fig. 1).

**Palabras clave.** Recesiones múltiples, injerto de tejido conectivo (ITC), túnel.

La Dra. Nayra Escudero-Castaño es odontóloga. Curso de Experto en Periodoncia, Facultad de Odontología, Universidad Complutense de Madrid.

El Dr. Ramón Lorenzo-Vignau es odontólogo. Master de Periodoncia, Facultad de Odontología, Universidad Complutense de Madrid.

El Dr. Antonio Bascones-Martínez es Catedrático de Medicina Bucal y Periodoncia. Departamento Medicina y Cirugía Bucofacial, Facultad de Odontología, Universidad Complutense de Madrid.

miento radicular completo, en la clase III uno parcial, mientras que la clase IV no es susceptible de recubrimiento radicular. Un correcto diseño del colgajo, en función de su forma o grosor, una óptima preparación del área receptora, ya que el injerto se nutre encima por el colgajo y por debajo con el lecho vascular, y una adecuada técnica de sutura podrían favorecer que el lecho perióstico nutriese correctamente al



17. Ramirez Chan KG. *Gingival Recession Coverage With Dehydrated Human Dermis*. *Rev Cient Odontol*. 2009;5(2):50-4.

## CASO CLÍNICO

# CUBRIMIENTO DE RECESIONES GINGIVALES CON DERMIS DESHIDRATADA HUMANA

## GINGIVAL RECESSION COVERAGE WITH DEHYDRATED HUMAN DERMIS

**Dra. Karol Gabriela Ramírez Chan**

Especialista en Periodoncia, Pontificia Universidad Javeriana  
Profesora Universidad de Costa Rica Posgrado de Prostoponcia  
Maestría de Operatoria Estética Clínicas Integrales de Pregrado

Fecha de ingreso: 07-08-2009 / Fecha de aceptación: 17-09-2009

### RESUMEN

La retracción o recesión gingival es la migración apical del margen gingival. Desde el punto de vista clínico, las recesiones gingivales alteran la estética. El cubrimiento de las recesiones gingivales resulta importante a nivel funcional por varios factores. Las superficies radiculares expuestas son susceptibles a la caries. El desgaste del cemento expuesto deja una superficie dental subyacente que es en extremo sensible, en particular al tocarla. La dermis humana deshidratada o matriz acelular dérmica, ha sido usada exitosamente como material sustituto del injerto de tejido conectivo palatino para incrementar la zona de tejido queratinizado y como tejido donante para los procedimientos de cubrimiento radicular, a la vez, puede eliminar la necesidad de un segundo sitio quirúrgico.

**PALABRAS CLAVE:** Recesión gingival, dermis humana deshidratada, matriz acelular dérmica

### ABSTRACT

Lingual orthodontics is a very new alternative in our area. Since its beginning at the end of the seventies, it has progressed surprisingly. Researchers and commercial firms in several countries have contributed to its refinement and expansion. Although the orthodontist is required to have special training and a complete working laboratory, the unique benefits for the patient are mainly esthetic. Currently, there is a simpler technique which can even be applied directly to the patient, the adaptation process is quick, and the biomechanical management is predictable. This technique cannot be applied to all cases, only to the less-complicated ones. For cases with middle to high difficulty, it is preferable to use the traditional lingual technique. The key to success in this technique is in choosing meticulously the case and apply all the indications, as its biomechanical management is different and features are unique.

**KEY WORDS:** Gingival recession, dehydrated human dermis, acellular dermal matrix

### INTRODUCCIÓN

La Academia Americana de Periodoncia (2000) define la cirugía mucogingival como los procedimientos quirúrgicos diseñados para corregir los defectos de morfología, posición y/o cantidad de encía alrededor de los dientes. La cirugía mucogingival se destina a preservar o crear una cantidad adecuada de encía adherida, a eliminar las inserciones musculares aberrantes o frenillos que ejerzan fuerzas de tracción sobre el margen gingival, aumentar la profundidad del vestíbulo, corregir las retracciones gingivales, aumentar la banda de encía queratinizada y eliminar bolsas periodontales.

La recesión del tejido marginal se define como el desplazamiento del tejido marginal a una posición apical de la línea amelocementaria, con exposición de la superficie radicular. Varias propuestas se han dado para clasificar las recesiones gingivales. Inicialmente, Sullivan y Atkins (1968) clasificaron la recesión gingival en cuatro categorías morfológicas

1. superficial-angosta.
2. superficial-amplia.
3. profunda-angosta.
4. profunda-amplia.

En 1985, Miller describió una clasificación para estos defectos mucogingivales, teniendo en cuenta el cubrimiento radicular que se puede obtener. Esta clasificación se compone de:

**Clase I:** Abarca la recesión del tejido marginal que no se extiende hasta la unión mucogingival. En la zona interdental no hay pérdida de tejido blando ni de hueso. Este tipo de recesión puede ser angosta o amplia (grupos 1 y 2 en la clasificación de Sullivan y Atkins).

**Clase II:** Esta compuesta por la recesión de tejido marginal que se extiende hasta o más allá de la unión mucogingival. No hay pérdida de hueso o tejido blando en

18. Mahn DH. Use of the tunnel technique and an acellular dermal matrix in the treatment of multiple adjacent teeth with gingival recession in the esthetic zone. *Int J Periodontics Restorative Dent.* 2010;30(6):593–9.

## Use of the Tunnel Technique and an Acellular Dermal Matrix in the Treatment of Multiple Adjacent Teeth with Gingival Recession in the Esthetic Zone



Douglas H. Mahn, DDS\*

*The proper management of gingival recession is critical to the establishment of a natural-appearing soft tissue architecture. Subepithelial connective tissue grafts have been considered the “gold standard” but are limited by the availability of palatal donor tissue. Tunnel techniques have improved the esthetic results of connective tissue grafting. Acellular dermal matrices have been successful in the treatment of gingival recession and are not limited by the palatal anatomy. The aim of this report is to describe the application of the tunnel technique, with use of an acellular dermal matrix, in the correction of gingival recession affecting multiple adjacent teeth in the esthetic zone. (Int J Periodontics Restorative Dent 2010;30:593–599.)*

\*Private Practice, Manassas, Virginia.

Correspondence to: Dr Douglas H. Mahn, 10610-B Crestwood Drive, Manassas, Virginia 20109; fax: 703-365-1234; email: dmahn@cox.net.

A healthy and natural-appearing soft tissue architecture is critical to the establishment of an esthetic smile. Gingival recession defects can represent a significant problem to overcome, especially in the esthetic zone. Procedures to achieve complete root coverage must do so in a manner that maintains the harmony with the adjacent soft tissue architecture.

Numerous surgical techniques have been developed for the esthetic correction of gingival recession.<sup>1–12</sup> Langer and coworkers<sup>1,2</sup> first reported on the use of a subepithelial connective tissue graft (CTG) to enhance anterior cosmetics. Raetzke<sup>4</sup> described the use of an “envelope” technique along with a CTG to gain root coverage on individual teeth without incurring the problems associated with vertical incisions. Expanded for use on multiple adjacent teeth, tunnel techniques were further developed to improve esthetic results.<sup>7–14</sup>

While the use of CTGs have been highly successful, they are limited by the amount of connective tissue that can be harvested from the palate in one visit.<sup>15–19</sup> An acellular dermal matrix (ADM) is an acellular connective

19. Ardila Medina CM. *Recesión gingival: una revisión de su etiología, patogénesis y tratamiento. Av en Periodoncia e Implantol Oral. 2009;21(1):35-43.*

Ardila Medina CM  
*Recesión gingival: una revisión de su etiología, patogénesis y tratamiento*

## **Recesión gingival: una revisión de su etiología, patogénesis y tratamiento**

*Gingival recession: a review of its aetiology, pathogenesis and treatment*

**ARDILA MEDINA CM\***

Ardila Medina CM. *Recesión gingival: una revisión de su etiología, patogénesis y tratamiento. Av Periodon Implantol. 2009; 21, 2: 35-43.*

### **RESUMEN**

La recesión gingival describe la localización del margen gingival libre apical a la unión cemento esmalte; está asociada a estética indeseable, abrasión superficial radicular, sensibilidad y caries radicular. Reportes recientes indican que hay una prevalencia substancial en el aumento de las recesiones en diferentes poblaciones, incrementándose significativamente después de la quinta década. Uno de los objetivos de la terapia periodontal es corregir quirúrgicamente las recesiones, por esta razón, la eficacia y predecibilidad de algunas técnicas son consideraciones importantes para el paciente y el clínico. Una variedad de procedimientos quirúrgicos se han descrito como métodos efectivos para cubrir las superficies radiculares expuestas: injertos gingivales, pediculados, de tejido conectivo, plasma rico en plaquetas, regeneración tisular guiada y combinación de técnicas. El propósito de este artículo es presentar las causas que ocasionan la recesión, sus consideraciones histológicas, su clasificación, las indicaciones y contraindicaciones para el cubrimiento de las recesiones y la evaluación de las técnicas de tratamiento que se utilizan para cubrirlas.

**PALABRAS CLAVE:** Recesión gingival, lesiones mucogingival, tratamiento.

### **SUMMARY**

The gingival recession describes to the location of the gingival margin free apical to the cement enamel junction; it is associate to aesthetic undesirable, superficial abrasion, sensitivity and radicular decay. Recent reports indicate significantly that there is a substantial prevalence in the increase of the recessions in different populations, being increased after the fifth decade. One of the objectives of the periodontal therapy is to correct the recessions surgically, therefore, the effectiveness and predecibilidad of some techniques are important considerations for the patient and the clinical one. A variety of surgical procedures has been described like effective methods to cover the exposed surfaces: gingivales grafts, pediculades, of conecttive weave, plasma rich in plaquets, tissue regeneration guided and combination of techniques. The aim of this article is to display the causes of the recession, their histologics considerations, their classification, the indications and contraindications for cover the recessions and the evaluation of the treatment techniques that are used to cover them.

**KEY WORDS:** Gingival recession, mucogingival injuries, treatment.

**Fecha de recepción:** 1 de septiembre de 2008.

**Fecha de aceptación:** 11 de septiembre de 2008.

---

\* Profesor Asistente Universidad de Antioquia.  
Presidente de la Sociedad Colombiana de Periodoncia-Regional Antioquia.

---

20. Morales Vargas M. Manejo de tres técnicas diferentes para cubrir recesiones gingivales con injerto de tejido conectivo subepitelial: caso clínico. *Odvots - Int J Dent Sci.* 2007;(9):27-31.

## Manejo de tres técnicas diferentes para cubrir recesiones gingivales con injerto de tejido conectivo subepitelial: caso clínico

Dr. Milton Morales Vargas \*

### RESUMEN

El presente artículo se refiere al manejo clínico de tres casos de recesiones gingivales mediante técnicas de injerto de tejido conectivo, para cubrir estos defectos. Las tres técnicas ofrecen resultados altamente estéticos, mínimo trauma al paladar y además, son procedimientos predecibles. Previamente deberá determinarse la causa y corregirse. Cuando se pretenda cubrir recesiones gingivales el clínico debe clasificar correctamente el tipo de recesión gingival para no crear falsas expectativas y obtener resultados no deseados.

### PALABRAS CLAVE

Recesión- injerto de tejido conectivo-cubrimiento radicular.

### ABSTRACT

The present article refers to the clinical approach of three cases of gingival recessions using different types of connective tissue graft techniques. All three of them provided highly aesthetic results, minimum palate trauma and they are also predictable procedures. Previously the cause must be found and corrected.

When the recessions are to be covered, the clinician must classify them correctly to avoid a false prognosis and not unwanted results.

### KEY WORDS

Recession-Connective tissue graft - coverage root

### Introducción

Se conoce como recesión gingival o atrofia gingival, a la exposición del diente por la migración apical de la encía. La causa más común de este defecto son los hábitos de cepillado traumático y abrasivo. Los dientes situados en posición vestibular son propensos a una mayor recesión. Esta migración de la encía y del hueso expone la superficie cementaria, que permite la abrasión y socavación de la zona cervical.

Las inserciones de frenillos y músculos que invaden la encía marginal, aumentan la profundidad del surco gingival, fomentan la acumulación de placa dentobacteriana y favorece el avance de la recesión gingival, también propician su recurrencia después del tratamiento. El problema es más común en las superficies vestibulares, pero puede presentarse en la lingual.

El movimiento ortodóntico a través de una tabla ósea delgada que genera una dehiscencia debajo del tejido gingival delgado, causa recesión gingival.

La comprensión y el conocimiento de las etapas y el estado de la recesión gingival, son necesarios para la cobertura radicular predecible.

Según el *Annals of Periodontology* de 1996, el cubrimiento radicular está indicado cuando hay problemas estéticos - sensibilidad radicular y lesiones cariosas superficiales.

En los años 60, Sullivan y Atkins clasificaron la recesión gingival en cuatro categorías morfológicas:

a) superficial - estrechas, b) superficiales - anchas, c) profundas - estrechas, d) profundas - anchas.

Esta clasificación inicial fue útil para categorizar mejor la lesión, pero no permite predecir el resultado del tratamiento. La predictabilidad de la cobertura radicular se mejora mediante el examen prequirúrgico y la correlación de la recesión gingival mediante la clasificación actual de Miller 1985, cuya descripción es la siguiente:

Clase I: Recesión del tejido blando, que no se extiende a la unión mucogingival, no hay pérdida de hueso, ni tejido blando. Se prevé un 100% de cubrimiento radicular.

Clase II: Recesión del tejido marginal que se extiende hasta o más allá de la unión mucogingival. No hay pérdida de hueso ni tejido blando. Se prevé un 100% de cubrimiento.

\* Instructor. Sección de Periodoncia, Facultad de Odontología, Universidad de Costa Rica



21. Rakasevic DL, Milinkovic IZ, Jankovic SM, Soldatovic IA, Aleksic ZM, Nikolic-Jakoba NS. The use of collagen porcine dermal matrix and connective tissue graft with modified coronally advanced tunnel technique in the treatment of multiple adjacent type I gingival recessions: A randomized, controlled clinical trial. *J Esthet Restor Dent.* 2020;1(10):681–90.

Received: 7 January 2020 | Revised: 16 June 2020 | Accepted: 19 June 2020  
DOI: 10.1111/jerd.12624



RESEARCH ARTICLE

WILEY

## The use of collagen porcine dermal matrix and connective tissue graft with modified coronally advanced tunnel technique in the treatment of multiple adjacent type I gingival recessions: A randomized, controlled clinical trial

Dragana L. Rakasevic DDS, PhD<sup>1</sup> | Iva Z. Milinkovic DDS, PhD<sup>1</sup> |  
Sasa M. Jankovic DDS, MSc, PhD<sup>1</sup> | Ivan A. Soldatovic DMD, PhD<sup>2</sup> |  
Zoran M. Aleksic DDS, MSc, PhD<sup>1</sup> | Natasa S. Nikolic-Jakoba DDS, MSc, PhD<sup>1</sup>

<sup>1</sup>Department of Periodontology, School of Dental Medicine, University of Belgrade, Belgrade, Serbia

<sup>2</sup>Institute for Biostatistics, University of Belgrade, Belgrade, Serbia

Correspondence

Natasa S. Nikolic-Jakoba, Department of Periodontology, School of Dental Medicine, University of Belgrade, Belgrade, Serbia.  
Email: natasa.nikolic.jakoba@stomf.bg.ac.rs

Abstract

**Objective:** To assess the clinical efficacy and esthetic outcome of porcine-derived dermal collagen matrix in comparison with connective tissue graft in the treatment of multiple adjacent gingival recessions (MAGR), 6 and 12 months after the surgery.

**Materials and methods:** Twenty patients with bilateral type I MAGR were treated randomly with porcine-derived dermal collagen matrix (test site) or connective tissue graft (control site) in combination with a modified coronally advanced tunnel technique. The primary objectives were to evaluate the mean and complete root coverage. The secondary objectives were to assess keratinized tissue width, gingival thickness gain, and root coverage esthetic score.

**Results:** Six and 12 months postoperatively, both groups achieved significant improvements in all clinical parameters compared to baseline, with no statistically significant differences between the groups. Mean root coverage change ( $\Delta 12m - 6m$ ) was statistically significant between the groups in favor of connective tissue graft, and twice as many patients exhibited a complete coverage of all recessions in the control group than the test group.

**Conclusion:** The porcine-derived dermal collagen matrix combined with a modified coronally advanced tunnel technique resulted in satisfactory clinical and esthetic outcomes, which were similar to connective tissue graft.

**Clinical significance:** Porcine-derived dermal collagen matrix (XDM) may be proposed as a substitute for connective tissue graft in multiple adjacent recession treatment due to successful root coverage, a significant increase of gingival thickness, and high esthetic outcomes. The clinical benefits for the use of XDM could be: (a) second surgical wound avoidance, (b) patient discomfort decrease, and (c) lower complications' rate.

KEYWORDS

collagen matrix, connective tissue graft, esthetics, modified coronally advanced tunnel technique, multiple gingival recessions, periodontal plastic surgery

22. Azaripour A, Kissinger M, Farina VSL, Van Noorden CJF, Gerhold-Ay A, Willershausen B, et al. Root coverage with connective tissue graft associated with coronally advanced flap or tunnel technique: a randomized, double-blind, mono-centre clinical trial. *J Clin Periodontol*. 2016;43(12):1142–50.

*J Clin Periodontol* 2016; 43: 1142–1150 doi: 10.1111/jcpe.12627

Journal of  
Clinical  
Periodontology

## Root coverage with connective tissue graft associated with coronally advanced flap or tunnel technique: a randomized, double-blind, mono-centre clinical trial

Adriano Azaripour<sup>1,2</sup>,  
Maren Kissinger<sup>1</sup>, Vittorio Siro Leone  
Farina<sup>3</sup>, Cornelis J.F. Van Noorden<sup>2</sup>,  
Aslihan Gerhold-Ay<sup>4</sup>,  
Brita Willershausen<sup>1</sup> and  
Pierpaolo Cortellini<sup>5</sup>

<sup>1</sup>Department of Operative Dentistry and Periodontology, University Medical Center, Johannes Gutenberg University, Mainz, Germany; <sup>2</sup>Department of Cell Biology and Histology, Academic Medical Center, University of Amsterdam, Amsterdam, The Netherlands; <sup>3</sup>Private Practice, Fiorano al Serio, Bergamo, Italy; <sup>4</sup>Institute of Medical Biostatistics, Epidemiology and Informatics (IMBEI), Johannes Gutenberg University, Mainz, Germany; <sup>5</sup>Accademia Toscana di Ricerca Odontostomatologica (ATRO), Florence, Italy

Azaripour A, Kissinger M, Farina VSL, Van Noorden CJF, Gerhold-Ay A, Willershausen B, Cortellini P. Root coverage with connective tissue graft associated with coronally advanced flap or tunnel technique: a randomized, double-blind, mono-centre clinical trial. *J Clin Periodontol* 2016; 43: 1142–1150. doi: 10.1111/jcpe.12627.

### Abstract

**Aim:** The aim of this randomized clinical trial was to compare the coronally advanced flap (CAF) with the modified microsurgical tunnel technique (MMTT) for treatment of Miller class I and II recessions.

**Material and Methods:** Forty patients with 71 gingival recessions were recruited and randomly assigned to either CAF or to MMTT. In both groups, a connective tissue graft was applied. Clinical evaluations were performed after 3, 6, and 12 months. Impressions were taken and digitally scanned three-dimensionally to evaluate the quantitative soft tissue changes in the operative region. Patient satisfaction was measured with the root coverage aesthetic score (RES).

**Results:** After a period of 12 months, significant differences were not found between the two groups. Root coverage was 98.3% for CAF and 97.2% for MMTT. The evaluation of the aesthetic outcome using RES showed good results in both groups. The RES score was in accordance with subjective patient satisfaction. There was no significant difference in the amount of volumetric changes.

**Conclusions:** CAF and MMTT with the additional use of a graft are equally successful in covering gingival recessions of Miller class I and II, with high aesthetic results. All patients indicated their willingness for further periodontal surgery.

Key words: gingival recessions; randomized clinical trial; root coverage

Accepted for publication 21 September 2016

### Conflict of interest and source of funding statement

The authors have stated explicitly that there are no conflicts of interest in connection with this article.

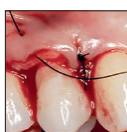There are no sources of funding other than from the Department of Operative Dentistry and Periodontology of the University Medical Center, Mainz.

Gingival recession is a lesion frequently detected in adults and has a tendency to occur more often with age (Kassab & Cohen 2003). It occurs in populations with both high (Serino et al. 1994, Matas et al. 2011) and low (Löe et al. 1992) standards of oral hygiene.

23. Bhatavadekar N, Gharpure A, Chambrone L. Long-Term Outcomes of Coronally Advanced Tunnel Flap (CATF) and the Envelope Flap (mCAF) Plus Subepithelial Connective Tissue Graft (SCTG) in the Treatment of Multiple Recession-Type Defects: A 6-Year Retrospective Analysis. *Int J Periodontics Restorative Dent*. 2019;39(5):623–30.

623

## Long-Term Outcomes of Coronally Advanced Tunnel Flap (CATF) and the Envelope Flap (mCAF) Plus Subepithelial Connective Tissue Graft (SCTG) in the Treatment of Multiple Recession-Type Defects: A 6-Year Retrospective Analysis



Neel B. Bhatavadekar, BDS, MS, MPH, Diplomate ABP<sup>1</sup>  
Amit S. Gharpure, BDS<sup>2</sup>  
Leandro Chambrone, DDS, MSc, PhD<sup>3</sup>

This study evaluated the 6-year results of the subepithelial connective tissue graft (SCTG) plus envelope-type flap (modified coronally advanced flap; mCAF) or coronally advanced tunnel flap (CATF) in the treatment of multiple recessions. Thirty-six patients with at least two adjacent recessions were included. Complete root coverage (CRC), mean root coverage (MRC), and keratinized tissue (KT) width were recorded over the course of the study. Both groups presented similar CRC, MRC, and KT outcomes between the 1-year and 6-year follow-ups. MRC decreased from 96.90% to 94.16% for mCAF, and from 89.56% to 83.10% for CATF. Both surgical techniques were similarly efficient in treating multiple recessions in the short term, and in maintaining the stability of therapy in the medium and long term. *Int J Periodontics Restorative Dent* 2019;39:623–630. doi: 10.11607/prd.4026

Root coverage procedures for gingival recession are an important aspect of periodontal surgery. Even individuals with good oral hygiene standards may experience gingival recession depth (RD) increases of their untreated buccal gingival recessions (GRs).<sup>1</sup> The growing interest in the treatment of GR has led to the development of and improvements in several surgical techniques for single and multiple recession-type defects (MRTD).<sup>1–6</sup> Systematic reviews have demonstrated that all of these techniques may provide significant RD reduction for Miller Class I and II defects.<sup>2–6</sup>

It has also been established that the use of subepithelial connective tissue graft (SCTG) associated with a coronally advanced flap (CAF) may promote the best outcomes for clinical practice—eg, a superior number of sites of complete root coverage (CRC), mean root coverage (MRC), and mean keratinized tissue (KT) width gain—when compared with most other procedures.<sup>7</sup> Within SCTG-based procedures used for the treatment of MRTD, different flap designs have been used to cover the graft, such as conventional CAF with vertical incisions,<sup>8</sup> modified split-full-split CAF “envelope type of flap” (mCAF),<sup>9</sup> tunnel flap,<sup>10,11</sup> and coronally advanced tunnel flap (CATF).<sup>12</sup> A recent meta-analysis<sup>13</sup> comparing mCAF with CATF

<sup>1</sup>Private Practice, Clarus Dental Specialities, Pune, India;  
University of North Carolina at Chapel Hill, Chapel Hill, North Carolina;  
Bioengineering Department, Rice University, Houston, Texas, USA.

<sup>2</sup>Graduate Periodontics, University of Washington School of Dentistry,  
Seattle, Washington, USA.

<sup>3</sup>School of Dentistry, Ibirapuera University (Unib), São Paulo, Brazil;  
Unit of Basic Oral Investigation (UIBO), School of Dentistry, Universidad El Bosque,  
Bogota, Colombia; Department of Periodontics, College of Dentistry and Dental Clinics,  
The University of Iowa, Iowa City, Iowa, USA.

Correspondence to: Dr Neel Bhatavadekar, 104 Serene Bay, End of Lane 6,  
Koregaon Park, Pune 411001, India. Email: drneel1@gmail.com

Submitted July 22, 2018; accepted December 25, 2018.  
©2019 by Quintessence Publishing Co Inc.

Volume 39, Number 5, 2019

© 2019 BY QUINTESSENCE PUBLISHING CO, INC. PRINTING OF THIS DOCUMENT IS RESTRICTED TO PERSONAL USE ONLY.  
NO PART MAY BE REPRODUCED OR TRANSMITTED IN ANY FORM WITHOUT WRITTEN PERMISSION FROM THE PUBLISHER.

24. Ozenci I, Ipci SD, Cakar G, Yilmaz S. Tunnel technique versus coronally advanced flap with acellular dermal matrix graft in the treatment of multiple gingival recessions. *J Clin Periodontol*. 2015;42(12):1135–42.

*J Clin Periodontol* 2015; 42: 1135–1142 doi: 10.1111/jcpe.12477

Journal of  
Clinical  
Periodontology

## Tunnel technique versus coronally advanced flap with acellular dermal matrix graft in the treatment of multiple gingival recessions

Ilknur Ozenci, Sebnem Dirikan Ipci, Gokser Cakar and Selcuk Yilmaz

Department of Periodontology, Faculty of Dentistry, Yeditepe University, Istanbul, Turkey

Ozenci I, Ipci SD, Cakar G, Yilmaz S. Tunnel technique versus coronally advanced flap with acellular dermal matrix graft in the treatment of multiple gingival recessions. *J Clin Periodontol* 2015; 42: 1135–1142. doi: 10.1111/jcpe.12477.

### Abstract

**Aim:** The aim of this randomized controlled clinical study was to evaluate the outcomes of acellular dermal matrix (ADM) graft in combination with tunnel technique (TUN) on root coverage, aesthetics, and patient satisfaction and to compare with coronally advanced flap (CAF)+ADM in the treatment of multiple gingival recessions.

**Material and Methods:** A total of 20 patients with 58 Miller Class I multiple recessions  $\geq 3$  mm were included and divided into TUN+ADM and CAF+ADM groups. At baseline and 12 months, probing depth (PD), clinical attachment level (CAL), recession height (RH) and width (RW), keratinized tissue height (KT), gingival thickness, and complete and mean root coverage (CRC, MRC) were evaluated. Patient satisfaction and root coverage aesthetic scores (RES) were also assessed.

**Results:** Mean root coverage was 75.72% in TUN+ADM and 93.81% in CAF+ADM. Intragroup comparisons revealed significant differences at 12 months for all parameters in both groups ( $p < 0.05$ ). Intergroup differences were found to be statistically significant for RH and RW reduction, KT increase, CAL gain, MRC, CRC, and RES in favour of CAF+ADM group ( $p < 0.05$ ).

**Conclusion:** Both techniques were effective in root coverage of multiple recessions; however, better clinical results were achieved with CAF and ADM combination.

**Key words:** acellular dermal matrix graft; coronally advanced flap; multiple recessions; root coverage aesthetic score; tunnel technique

Accepted for publication 22 October 2015

Many techniques have been proposed for the treatment of multiple Miller Class I and II recessions

### Conflict of interest and source of funding statement

The authors declare that they have no conflicts of interest and no source of funding.

aiming to restore patient's comfort and aesthetics (Grupe & Warren 1956, Cohen & Ross 1968, Langer & Calagna 1980, Tarnow 1986, Allen 1994, Zabalegui et al. 1999, Zucchelli & De Sanctis 2000, Aroca et al. 2010). The complete coverage of multiple exposed roots is more challenging with a wider area of root exposure, more extensive avascular

surface, differences in recession depth and width, and tooth position (Hofmänner et al. 2012, Graziani et al. 2014). Successful results have been achieved in the treatment of multiple gingival recessions with coronally advanced flap (CAF), modified CAF with or without grafting, and tunnel technique (TUN) (Zucchelli & De Sanctis 2000,

25. Pietruska M, Skurska A, Podlewski Ł, Milewski R, Pietruski J. Clinical evaluation of Miller class I and II recessions treatment with the use of modified coronally advanced tunnel technique with either collagen matrix or subepithelial connective tissue graft: A randomized clinical study. *J Clin Periodontol.* 2019;46(1):86–95.

Received: 23 March 2018 | Revised: 15 October 2018 | Accepted: 21 October 2018  
DOI: 10.1111/jcpe.13031



RANDOMIZED CLINICAL TRIAL

WILEY **Journal of Clinical Periodontology**

## Clinical evaluation of Miller class I and II recessions treatment with the use of modified coronally advanced tunnel technique with either collagen matrix or subepithelial connective tissue graft: A randomized clinical study

Małgorzata Pietruska<sup>1,2</sup> | Anna Skurska<sup>1</sup> | Łukasz Podlewski<sup>3</sup> | Robert Milewski<sup>4</sup> | Jan Pietruski<sup>2</sup>

<sup>1</sup>Department of Periodontal and Oral Mucosa Diseases, Medical University of Białystok, Białystok, Poland

<sup>2</sup>Dental Practice, Białystok, Poland

<sup>3</sup>Dental Surgery WSPSB, Bydgoszcz, Poland

<sup>4</sup>Department of Statistics and Medical Informatics, Medical University of Białystok, Białystok, Poland

### Correspondence

Małgorzata Pietruska, Department of Periodontal and Oral Mucosa Diseases, Medical University of Białystok, Białystok, Poland.  
Email: mpietruska@wp.pl

### Funding information

The study was possible through support from Straumann Holding AG Peter Merian-Weg 124002 Basel Switzerland and Medical University of Białystok (ul. Kilińskiego 1, 15 - 089 Białystok, Poland).

### Abstract

**Aim:** To compare outcomes of modified coronally advanced tunnel technique (MCAT) combined with either collagen matrix (CM) or subepithelial connective tissue graft (SCTG) in the treatment of Miller class I and II multiple gingival recessions in the mandible.

**Materials and methods:** The study encompassed 91 recessions in 29 patients for whom MCAT was combined with CM on one side of the mandible and SCTG on the contralateral one. The following clinical parameters were measured: gingival recession height (GR) and width (RW), probing depth (PD), clinical attachment level (CAL), width of keratinized tissue (KT), gingival thickness (GT), mean (MRC) and complete root coverage (CRC) and Root Coverage Esthetic Score (RES).

**Results:** The MRC proportions on the CM- and SCTG-treated sides were 53.20% and 83.10%, respectively. CRC was achieved in 9 out of 45 (20%) gingival defects treated with CM and 31 out of 46 (67%) treated with SCTG. There were statistically significant differences in MRC, CRC, GR, RW, KT, GT and RES between CM- and CTG-treated sides.

**Conclusions:** Modified coronally advanced tunnel technique leads to reduction in gingival recession both when combined CM and SCTG, of which the latter is more efficient as far as root coverage and aesthetic parameters are concerned.

### KEYWORDS

collagen matrix, modified coronally advanced tunnel technique, multiple gingival recessions, subepithelial connective tissue graft

## 1 | INTRODUCTION

In recent years, surgical treatment of gingival recessions has become an important element not only of periodontal treatment but in broadly understood interdisciplinary treatment as well. An indication

to use the procedure is the need to cover the exposed root surface and augment soft tissue volume. Long-term observations showed that tissue volume supports the stability of marginal gingiva and minimizes a recurrence risk (Bonacci, 2011; Zucchelli et al., 2014).

The treatment of gingival recessions encompasses a number of established surgical techniques, including various tunnel procedures which, due to the elimination of vertical cuts, ensure good vascularization, nourishment of the flap and faster healing in the


The trial is not registered. It was conducted as the University's statutory activities, not as a grant.

26. Salem S, Salhi L, Seidel L, Lecloux G, Rompen E, Lambert F. Tunnel/Pouch versus Coronally Advanced Flap Combined with a Connective Tissue Graft for the Treatment of Maxillary Gingival Recessions: Four-Year Follow-Up of a Randomized Controlled Trial. *J Clin Med.* 2020;9(8):2641.



Article

## Tunnel/Pouch versus Coronally Advanced Flap Combined with a Connective Tissue Graft for the Treatment of Maxillary Gingival Recessions: Four-Year Follow-Up of a Randomized Controlled Trial

Souheil Salem <sup>1,†</sup>, Leila Salhi <sup>1,†</sup> , Laurence Seidel <sup>2</sup>, Geoffrey Lecloux <sup>1</sup>, Eric Rompen <sup>1</sup> and France Lambert <sup>1,\*</sup>

<sup>1</sup> Department of Periodontology and Oral Surgery, Faculty of Medicine, University of Liège, 4000 Liege, Belgium; souhsal@yahoo.fr (S.S.); l.salhi@chuliege.be (L.S.); geoffrey.lecloux@chuliege.be (G.L.); erompen@hotmail.be (E.R.)

<sup>2</sup> Biostatistics and Medico-Economic Information, University Hospital of Liège, 4000 Liège, Belgium; laurence.seidel@chuliege.be

\* Correspondence: france.lambert@chuliege.be

† These authors contributed equally to this work and are co-first authors.

Received: 3 July 2020; Accepted: 31 July 2020; Published: 14 August 2020



**Abstract:** Background: The long-term stability after soft tissue graft for covering gingival recession remains a pivotal goal for both patient and periodontist. Therefore, the aim of this study was to compare the four-year outcomes of the coronally advanced flap (CAF) versus the pouch/tunnel (POT) technique, both combined with connective tissue graft (CTG), for gingival recession treatment. Methods: Forty patients were initially randomly assigned to the control group (CAF + CTG; N = 20) and the test group (POT + CTG; N = 20). Clinical outcomes included mean root coverage (MRC) and complete root coverage (CRC), gingival thickness (GT), and keratinized tissue (KT) gain. Esthetic outcomes were also analyzed using the pink esthetic score (PES) and patient-reported outcome measures (PROMs). All outcomes initially assessed at six months were extended to four years post-surgery. Results: No significant differences were observed between the two patient groups in terms of MRC and CRC. At four years, significantly greater GT and KT gain were noted in the POT + CTG group, and tissue texture enhancement was also more prominent in the test group. Conclusions: The POT + CTG technique allows for long-term clinical coverage of gingival recessions comparable to that of the CAF + CTG technique, but it potentially improves gingival thickness, keratinized tissue and esthetic results.

**Keywords:** coronally advanced flap; tunnel technique; connective tissue graft; Miller class 1; gingival recession; root coverage; periodontal plastic surgery

### 1. Introduction

Gingival recession (GR) is defined as an exposure of the root surface of the tooth resulting from an apical migration of the gingival margin beyond the cemento-enamel junction [1–3]. GR is often associated with dentin hypersensitivity, plaque retention and gingival inflammation [4,5]. Moreover, in the anterior region, the esthetic appearance may be compromised and become a major concern for some patients [6].

Over the last decades, several techniques have been proposed for GR treatment, including free gingival grafts [7] and repositioned flaps. Coronally or laterally advanced flaps were widely described

27. Sculean A, Cosgarea R, Stähli A, Katsaros C, Arweiler NB, Miron RJ, et al. Treatment of multiple adjacent maxillary Miller Class I, II, and III gingival recessions with the modified coronally advanced tunnel, enamel matrix derivative, and subepithelial connective tissue graft: A report of 12 cases. *Quintessence Int (Berl)*. 2016;47(8):653–9.



Anton Sculean

## Treatment of multiple adjacent maxillary Miller Class I, II, and III gingival recessions with the modified coronally advanced tunnel, enamel matrix derivative, and subepithelial connective tissue graft: A report of 12 cases

Anton Sculean, Prof, Dr Med Dent, MS, Dr hc<sup>1</sup>/Raluca Cosgarea, Dr Med Dent<sup>2</sup>/Alexandra Stähli, Dr Med Dent<sup>3</sup>/Christos Katsaros, Prof, Dr Med Dent, PhD<sup>4</sup>/Nicole Birgit Arweiler, Prof Dr Med Dent<sup>5</sup>/Richard John Miron, DMD, Dr Med Dent, MS, PhD<sup>6</sup>/Herbert Deppe, Prof, Dr Med Dent<sup>7</sup>

**Objective:** To clinically evaluate the healing of multiple adjacent maxillary Miller Class I, II, and III gingival recessions (MAGR) treated with the modified coronally advanced tunnel (MCAT) in conjunction with an enamel matrix derivative (EMD) and subepithelial connective tissue graft (SCTG). **Method and Materials:** Twelve systemically healthy patients (6 females) with a total of 54 adjacent maxillary Miller Class I, II, or III MAGR were consecutively treated with MCAT in conjunction with EMD and SCTG. Out of the 54 recessions, 44 were classified as Miller Class I, five as Miller Class II, and five as Miller Class III. Patients were included in the study if they presented at least two adjacent recessions with a depth of  $\geq 3$  mm. Measurements were made at baseline (immediately before reconstructive surgery) and at 12 months postoperatively. The primary outcome variable was complete root coverage (CRC)

(i.e., 100% root coverage). **Results:** Healing was uneventful in all cases without any complications such as postoperative bleeding, allergic reactions, abscesses, or loss of SCTG. At 12 months, statistically highly significant ( $P < .0001$ ) root coverage was obtained in all patients and recessions. CRC was obtained in 37 Miller Class I, three Miller Class II, and one Miller Class III recessions, respectively. Mean root coverage was 96%. Mean keratinized tissue width increased statistically highly significantly ( $P < .004$ ) from  $2.04 \pm 0.95$  mm at baseline to  $2.37 \pm 0.89$  mm at 12 months. **Conclusion:** The present findings indicate that the proposed treatment concept results in predictable coverage of multiple adjacent maxillary Miller Class I, II, and III MAGR. (*Quintessence Int* 2016;47:653–659; doi: 10.3290/j.qi.a36562)

**Key words:** enamel matrix derivative; modified coronally advanced tunnel; multiple adjacent maxillary Miller Class I, II, and III recessions; root coverage; subepithelial connective tissue graft

<sup>1</sup>Professor and Chairman, Department of Periodontology, School of Dental Medicine, University of Bern, Bern, Switzerland.

<sup>2</sup>Assistant Professor, Department of Periodontology, Philipps University Marburg, Germany; and Department of Prosthodontics, University Iuliu Hatieganu, Cluj Napoca, Romania.

<sup>3</sup>Postgraduate Student, Department of Periodontology, School of Dental Medicine, University of Bern, Bern, Switzerland.

<sup>4</sup>Professor and Chairman, Department of Orthodontics and Dentofacial Orthopedics, School of Dental Medicine, University of Bern, Bern, Switzerland.

<sup>5</sup>Professor and Chairman, Department of Periodontology, Department of Periodontology, Philipps University Marburg, Marburg, Germany.

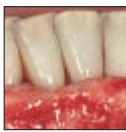<sup>6</sup>Assistant Professor, Department of Periodontology, College of Dental Medicine, Nova Southeastern University, Fort Lauderdale, Florida, USA.

<sup>7</sup>Professor, Department of Oral and Maxillofacial Surgery, Technische Universität, Munich, Germany.

**Correspondence:** Professor Dr Anton Sculean, Department of Periodontology, School of Dental Medicine, University of Bern, Freiburgrstrasse 7, 3010 Bern, Switzerland. Email: anton.sculean@zmk.unibe.ch

28. Thalmaid T, Fickl S, Wachtel H. Coverage of Multiple Mandibular Gingival Recessions Using Tunnel Technique with Connective Tissue Graft: A Prospective Case Series. *Int J Periodontics Restorative Dent*. 2016;36(6):859–67.

## Coverage of Multiple Mandibular Gingival Recessions Using Tunnel Technique with Connective Tissue Graft: A Prospective Case Series



Tobias Thalmaid, Dr Med Dent<sup>1</sup>  
Stefan Fickl, Dr Med Dent<sup>2</sup>  
Hannes Wachtel, Prof Dr Med Dent<sup>3</sup>

The aim of this clinical case series was to evaluate the clinical performance of the modified tunnel technique for treatment of multiple gingival recessions in the anterior mandible. A total of 20 patients with 63 Miller Class I and II defects were treated via a modified tunnel technique with subepithelial connective tissue graft. At baseline and 6 months postoperative, recession depth, probing pocket depth, width of keratinized tissue, and gingival tissue thickness were assessed. At 6 months, the results revealed a mean recession coverage of 93.87%. Complete recession coverage was achieved in 74.60%. The mean reduction of recession depth was  $2.79 \pm 0.12$  mm. The modified tunnel technique showed successful mean root coverage in the delicate anterior mandible and was able to increase the amount of keratinized tissue. *Int J Periodontics Restorative Dent* 2016;36:859–867. doi: 10.11607/prd.2278

<sup>1</sup>Private Practice, Freising, Germany.

<sup>2</sup>Clinical Assistant Professor, Department of Periodontology, Julius-Maximilians University, Würzburg, Germany.

<sup>3</sup>Clinical Associate Professor, Department of Prosthodontics, Dental School, Free University of Berlin, Germany.

Correspondence to: Dr Tobias Thalmaid, Kammergasse 10, 85354 Freising, Germany.  
Fax: +49 (0) 8161 938467. Email: t.thalmaid@praxis-thalmaid.de

©2016 by Quintessence Publishing Co Inc.

Several surgical procedures have been advocated to achieve coverage of denuded root surfaces.<sup>1–3</sup> Among these techniques, the coronally advanced flap has been recognized as a reliable method for treatment of single gingival recessions.<sup>1</sup> Improvements in clinical outcomes and increased probability of complete root coverage (CRC) have been reported by adding subepithelial connective tissue graft (CTG) to the coronally advanced flap.<sup>4</sup>

Whereas in singular gingival recessions CRC can successfully be obtained, predictable coverage of multiple adjacent gingival recessions still represents a challenge for the clinician. In these cases, wound healing is often more difficult due to factors such as the larger avascular surface, poorer blood supply, differences in recession depth, and position of the teeth.<sup>5</sup> Various surgical techniques and materials have been introduced to accomplish coverage of multiple gingival recessions, but it is still unclear which surgical technique may predictably yield CRC.

The determining disadvantage of advanced flap techniques is the need for vertical releasing incisions on the buccal side, which may negatively influence the esthetic result and hamper the blood supply of the grafted tissue. To avoid marginal incisions, Allen and Zabalegui et al



29. Tözüm TF, Keçeli HG, Güncü GN, Hatipoğlu H, Şengün D. Treatment of Gingival Recession: Comparison of Two Techniques of Subepithelial Connective Tissue Graft. *J Periodontol*. 2005;76(11):1842–8.

## Treatment of Gingival Recession: Comparison of Two Techniques of Subepithelial Connective Tissue Graft

Tolga F. Tözüm,\* H. Gencay Keçeli,\* Güliz N. Güncü,\* Hasan Hatipoğlu,\* and Dilek Şengün\*

**Background:** The increasing interest in esthetics and the subsequent need to solve related problems such as hypersensitivity and root caries have favored the development of many surgical procedures that permit the coverage of exposed roots. This clinical study was conducted to examine the coverage of gingival recession defects, where two different subepithelial connective tissue graft (SCTG) techniques (Langer and Langer and modified tunnel) were used.

**Methods:** Thirty one patients (21 females and 10 males), each contributing Miller Class I and II gingival recessions, were selected. Recession defects were randomly treated by using the Langer and Langer technique (17 patients) or the modified tunnel technique (14 patients). Vertical recession, probing depth (PD), and attachment level were assessed at baseline and 6 months postoperatively.

**Results:** Six months after the surgery, a significant reduction in recession depth was noticed in both groups. There was also a decrease of PD and attachment level for both groups, but not statistically significant. In comparison, at 6 months, statically significant differences were found between the tunnel and Langer and Langer techniques for root coverage and attachment gain. The percentage of root coverage was 96.4% and 75.5% in the tunnel and Langer and Langer groups, respectively.

**Conclusions:** The present study suggests that the use of SCTG in combination with a tunnel procedure may result in an increased amount of root coverage and clinical attachment gain compared to the Langer and Langer technique. Further comparative studies are necessary to understand the periodontal healing generated by the tunnel procedure and Langer and Langer technique. *J Periodontol* 2005;76:1842-1848.

### KEY WORDS

Comparative study; connective tissue; esthetics/dental; follow-up studies; gingiva/transplantation; gingival recession.

\* Department of Periodontology, Faculty of Dentistry, Hacettepe University, Ankara, Turkey.

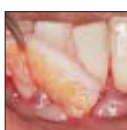Gingival recession is defined as the displacement of the soft tissue margin apical to the cemento-enamel junction (CEJ).<sup>1</sup> The primary causes of gingival recessions are faulty toothbrushing,<sup>2-5</sup> abnormal frenum attachment,<sup>6</sup> improper restorations,<sup>7,8</sup> tooth malpositioning,<sup>9</sup> and aging.<sup>9</sup> Gingival recessions may result in hypersensitivity, impaired esthetics,<sup>9</sup> and root caries.<sup>10,11</sup>

The increasing interest in esthetics and the subsequent need to solve related problems such as hypersensitivity and root caries have favored the development of many surgical procedures that permit the coverage of exposed roots. Free gingival grafts,<sup>12</sup> laterally or coronally positioned flaps,<sup>13</sup> semilunar flap,<sup>14</sup> guided tissue regeneration (GTR),<sup>15-19</sup> and subepithelial connective tissue grafts (SCTG)<sup>20-22</sup> have been performed to gain root coverage (RC).<sup>12</sup> Free gingival grafts were largely used to cover the gingival recessions. However, less root coverage has been reported in the recessions treated with free gingival grafts compared to coronally positioned flaps, GTR, or SCTG.<sup>23</sup> Positioned flaps have a variety of success in root coverage, but some studies have shown that healing is by a long junctional epithelium.<sup>23</sup>

Guided tissue regeneration has been successfully applied to the treatment of gingival recession, and recent studies have reported the formation of new bone, new cementum, and new periodontal ligament.<sup>24,25</sup> Infection risk,<sup>26</sup> foreign body

30. Yaman D, Demirel K, Aksu S, Basegmez C. Treatment of Multiple Adjacent Miller Class III Gingival Recessions with a Modified Tunnel Technique: A Case Series. *Int J Periodontics Restorative Dent*. 2015;35(4):489–97.

## Treatment of Multiple Adjacent Miller Class III Gingival Recessions with a Modified Tunnel Technique: A Case Series



Duygu Yaman, DDS, PhD<sup>1</sup>  
Korkud Demirel, DDS, PhD<sup>2</sup>  
Seden Aksu, DDS<sup>3</sup>  
Cansu Basegmez, DDS, PhD<sup>4</sup>

Modified coronally advanced tunnel (MCAT) technique with connective tissue graft (CTG) was used in treating multiple adjacent Miller Class III gingival recessions in nine patients. Clinical evaluations were recorded at baseline and 12 months after surgery. The results showed that 50% of complete root coverage and 78% of mean root coverage were attained 1 year after surgery and interdental space fill was 73% at 12 months. The study demonstrated that CTG using the MCAT technique may be an efficient way to treat multiple adjacent Miller Class III gingival recessions, especially when aiming for interdental space fill. Success, however, seems to be related to the amount of tissue present initially. (*Int J Periodontics Restorative Dent* 2015;35:489–497. doi: 10.11607/prd.2049)

Gingival recession is defined as the displacement of the soft tissue margin apical to the cemento-enamel junction,<sup>1</sup> and it may affect single or multiple root surfaces. It can be the result of different predisposing anatomic features such as thin gingival biotype, buccal prominence of teeth, lack of keratinized tissue, high frenum attachment, or patient-related factors such as vigorous brushing or chronic gingival inflammation.<sup>2,3</sup>

Several surgical techniques have been proposed to treat single<sup>4</sup> and multiple gingival recessions.<sup>5–7</sup> The ultimate goal of these plastic periodontal techniques is to obtain complete root coverage (CRC) with optimal esthetics while obtaining a zone of attached gingiva. It has been extensively demonstrated that in Miller Class I and II single gingival recessions,<sup>8</sup> CRC can be predictably achieved with various techniques.<sup>5,9</sup> On the other hand, coverage of multiple adjacent gingival recessions does not seem to be as predictable, because in such cases, factors such as larger avascular surface, differences in recession depth (RD), and position of the teeth<sup>7</sup> make postoperative healing more complicated.

Many studies<sup>10–12</sup> have evaluated various techniques for the treatment of multiple adjacent Miller Class I and II gingival recessions with successful results. Recently, new techniques have been introduced for the

<sup>1</sup>Postdoctoral Research Assistant, Department of Periodontology, Istanbul University, Faculty of Dentistry, Istanbul, Turkey.

<sup>2</sup>Professor, Department of Periodontology, Istanbul University, Faculty of Dentistry, Istanbul, Turkey.

<sup>3</sup>PhD Student, Department of Periodontology, Istanbul University, Faculty of Dentistry, Istanbul, Turkey.

<sup>4</sup>Associate Professor, Department of Oral Implantology, Istanbul University, Faculty of Dentistry, Istanbul, Turkey.

Correspondence to: Prof Dr Korkud Demirel, Department of Periodontology, Istanbul University, Faculty of Dentistry, Capa 34093, Istanbul, Turkey; fax: +902125340807; email: demirel@istanbul.edu.tr.

©2015 by Quintessence Publishing Co Inc.

31. Zuhr O, Rebele SF, Schneider D, Jung RE, Hürzeler MB. Tunnel technique with connective tissue graft versus coronally advanced flap with enamel matrix derivative for root coverage: A RCT using 3D digital measuring methods. Part I. Clinical and patient-centred outcomes. *J Clin Periodontol*. 2014;41(6):582–92.

*J Clin Periodontol* 2014; 41: 582–592 doi: 10.1111/jcpe.12178

Journal of  
Clinical  
Periodontology

## Tunnel technique with connective tissue graft versus coronally advanced flap with enamel matrix derivative for root coverage: a RCT using 3D digital measuring methods. Part I. Clinical and patient-centred outcomes

Otto Zuhr<sup>1,2</sup>, Stephan F. Rebele<sup>1,3</sup>, David Schneider<sup>4</sup>, Rony E. Jung<sup>4</sup> and Markus B. Hürzeler<sup>1,3</sup>

<sup>1</sup>Private Office Huerzeler/Zuhr, Munich, Germany; <sup>2</sup>Department of Periodontology, Center for Dental, Oral and Maxillofacial Medicine (Carolinum), Johann Wolfgang Goethe-University, Frankfurt/Main, Germany; <sup>3</sup>Department of Operative Dentistry and Periodontology, University School of Dentistry, Albert-Ludwigs-University, Freiburg, Germany; <sup>4</sup>Clinic of Fixed and Removable Prosthodontics and Dental Material Science, Center of Dental Medicine, University of Zurich, Zurich, Switzerland

Zuhr O, Rebele SF, Schneider D, Jung RE, Hürzeler MB. Tunnel technique with connective tissue graft versus coronally advanced flap with enamel matrix derivative for root coverage: a RCT using 3D digital measuring methods. Part I. Clinical and patient-centred outcomes. *J Clin Periodontol* 2013; 41: 582–592. doi: 10.1111/jcpe.12178.

### Abstract

**Aim:** The aim of this randomized clinical trial (RCT) was to introduce 3D digital measuring methods for evaluating the outcomes after surgical root coverage (RC) and to assess the clinical performance of the tunnel technique with subepithelial connective tissue graft (TUN) versus the coronally advanced flap (CAF) with enamel matrix derivative in the treatment of shallow localized gingival recession defects.

**Material and Methods:** Twenty-four patients contributed a total of 47 Miller class I or II recessions for scientific evaluation. Clinical outcomes were evaluated at 6 and 12 months. Precise study models gained at baseline and follow-up examinations were optically scanned and virtually superimposed for digital evaluation of clinical outcome measures including percentage of RC and complete root coverage (CRC). Patient-centred outcomes were evaluated with questionnaires. Final aesthetic outcomes were assessed using the root coverage esthetic score (RES).

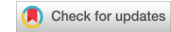**Results:** At 12 months, RC was 98.4% for TUN-treated and 71.8% for CAF-treated defects ( $p = 0.0004$ ). CRC was observed in 78.6% (TUN) and 21.4% (CAF) of the cases ( $p = 0.0070$ ). Results for patient-centred outcomes were equivalent for both groups but evaluation of the final aesthetic outcomes using the RES revealed a significant difference (9.06 versus 6.92,  $p = 0.0034$ ) in favour of TUN.

**Conclusions:** TUN resulted in significantly better clinical outcomes compared with CAF. The new measuring method provided high accuracy and unforeseen precision in the evaluation of treatment outcomes after surgical RC.

Key words: aesthetic outcomes; digital measurements; gingival recession; patient-centred outcomes; randomized controlled trial; root coverage; tunnel technique

Accepted for publication 29 September 2013

32. Zuhr O, Rebele SF, Vach K, Petsos H, Hürzeler MB. Tunnel technique with connective tissue graft versus coronally advanced flap with enamel matrix derivate for root coverage: 2-year results of an RCT using 3D digital measuring for volumetric comparison of gingival dimensions. Vol. 47, *Journal of Clinical Periodontology*. 2020. 1144–1158 p.



Received: 13 March 2020 | Revised: 7 May 2020 | Accepted: 30 May 2020

DOI: 10.1111/jcpe.13328

CLINICAL PERIODONTOLOGY

Journal of Clinical  
Periodontology WILEY

## Tunnel technique with connective tissue graft versus coronally advanced flap with enamel matrix derivate for root coverage: 2-year results of an RCT using 3D digital measuring for volumetric comparison of gingival dimensions

Otto Zuhr<sup>1,2</sup> | Stephan F. Rebele<sup>3,4</sup> | Kirstin Vach<sup>5</sup> | Hari Petsos<sup>2,6</sup> | Markus B. Hürzeler<sup>1,7</sup> | On behalf of the Research Group for Oral Soft Tissue Biology & Wound Healing

<sup>1</sup>Private Practice Hürzeler/Zuhr, Munich, Germany

<sup>2</sup>Department of Periodontology, Center of Dentistry and Oral Medicine (Carolinum), Johann Wolfgang Goethe-University, Frankfurt/Main, Germany

<sup>3</sup>Private Practice Rebele, Dinkelsbühl, Germany

<sup>4</sup>Department of Periodontics, School of Dental Medicine, University of Pennsylvania, Philadelphia, PA, USA

<sup>5</sup>Faculty of Medicine and Medical Center, Institute of Medical Biometry and Statistics, University of Freiburg, Freiburg, Germany

<sup>6</sup>Private Practice Dr. Korte, Soest, Germany

<sup>7</sup>Department of Operative Dentistry and Periodontology, University School of Dentistry, Albert-Ludwigs-University, Freiburg, Germany

### Correspondence

Otto Zuhr, Private Practice Hürzeler/Zuhr, Munich, Germany.  
Email: o.zuhr@huerzelerzuhr.com

### Abstract

**Aim:** The aim of this randomized clinical trial was to compare clinical and volumetric outcomes of tunnel technique (TUN) with subepithelial connective tissue graft (CTG) versus coronally advanced flap (CAF) with enamel matrix derivate (EMD) 2 years after gingival recession (GR) treatment.

**Materials and methods:** Twenty-three patients contributed 45 Miller class I or II GR. At baseline and follow-up examinations, study models were collected. Their three-dimensional scans allowed precise computer-assisted measurement of recession depth (REC), complete root coverage (CRC), percentage of root coverage (RC), pointwise (pTHK) and mean areal (aTHK) marginal soft tissue thickness. Clinical examination delivered probing depths (PPD) and height of keratinized tissue.

**Results:** 24 months after surgery, digitally evaluated CRC was present in 60.0% of the TUN + CTG and 0.0% of the CAF + EMD-treated sites ( $p < .0001$ ), meaning a certain relapse of the gingival margin regarding both approaches. RC amounted to 94.0% (TUN + CTG) and 57.3% (CAF + EMD), respectively ( $p < .0001$ ). REC reduction (RECR) was significantly higher for TUN + CTG ( $1.81 \pm 0.56$  mm) than for CAF + EMD ( $0.90 \pm 0.45$  mm) ( $p < .0001$ ). pTHK and aTHK values were significantly greater in the TUN + CTG group ( $1.41 \pm 0.35$  mm and  $1.11 \pm 0.26$  mm) than in the CAF + EMD group ( $0.78 \pm 0.32$  mm and  $0.60 \pm 0.26$  mm) ( $p < .0001$ ). Statistical analysis detected positive correlations between THK and both RC and RECR ( $p < .001$ ).

**Conclusions:** Two years post-operatively, CTG showed better clinical and volumetric outcomes than EMD. Increased THK values were associated with improved outcomes regarding RC and RECR.

Hari Petsos and Markus Hürzeler contributed equally to this work.

© 2020 John Wiley & Sons A/S. Published by John Wiley & Sons Ltd

1144 | wileyonlinelibrary.com/journal/jcpe

J Clin Periodontol. 2020;47:1144–1158.

33. Lino Aguilar, Vianey. González Estrella, Ivonne Zuly. Martínez Hernández, Rosalía. Hurtado Sánchez A. Tratamiento de recesiones gingivales múltiples clase I y III de Miller combinando injerto de tejido conectivo sub-epitelial con técnica en túnel. Núm 1 Enero-Marzo. 2018;22(1):46-50.



## Tratamiento de recesiones gingivales múltiples clase I y III de Miller combinando injerto de tejido conectivo sub-epitelial con técnica en túnel

### *Treatment of multiple Miller class I and III gingival recessions by means of sub-epithelial connective tissue graft and tunnel technique*

Vianey Lino Aguilar,\* Ivonne Zuly González Estrella,<sup>§</sup> Rosalía Martínez Hernández,<sup>||</sup> Araceli Hurtado Sánchez\*

#### RESUMEN

**Introducción:** La recesión gingival puede estar relacionada con la enfermedad periodontal o condiciones mucogingivales ocasionando hipersensibilidad, caries radicular y problemas estéticos. La combinación de la técnica en túnel y el injerto de tejido conectivo subepitelial puede considerarse una opción para el tratamiento de recesiones gingivales múltiples. **Presentación del caso:** Paciente de sexo femenino de 38 años de edad, al interrogatorio refiere tener hipersensibilidad dentaria en los dientes superiores (13, 14, 22, 23, 24) que presentan recesión gingival. A la valoración periodontal se observan recesiones gingivales clase I y III de Miller en cuadrante I y II, el diagnóstico periodontal es periodonto sano. Para realizar la cobertura radicular se planea combinar la colocación de injerto de tejido conectivo subepitelial con técnica en túnel, siendo un procedimiento adecuado cuando las papilas interdentes son amplias, además de ser una técnica de alta predictibilidad para lograr la cobertura radicular. En este caso, se decidió iniciar por el segundo cuadrante, ya que eran los sitios con mayor hipersensibilidad dentaria y un mes después realizar el tratamiento en el primer cuadrante. **Conclusiones:** La técnica que se aplicó permitió eliminar la hipersensibilidad dentaria en un 100% considerando como única desventaja el doble sitio quirúrgico del sitio donador. Es importante mencionar que además de lograr mejoría en la hipersensibilidad dentaria, se mejoraron las condiciones estéticas.

**Palabras clave:** Injerto de tejido conectivo, recesión gingival, técnica en túnel, hipersensibilidad dental.  
**Key words:** Connective tissue graft, gingival recession, tunneling technique, tooth hypersensitivity.

#### ABSTRACT

**Introduction:** Gingival recession can be associated to periodontal disease or muco-gingival conditions causing hypersensitivity, root caries and esthetic problems. A combination of the tunneling technique with sub-epithelial connective tissue graft can be considered an option for multiple gingival recession treatment. **Case presentation:** A 38 year old female patient who informed of suffering hypersensitivity in upper teeth (13, 14, 22, 23, 24), exhibiting gingival recession. Periodontal evaluation revealed Miller class I and III gingival recessions in quadrants I and II. Periodontal diagnosis was healthy periodontium. In order to achieve root coverage, placement of sub-epithelial connective tissue graft with tunneling was planned. This represents a suitable procedure in cases when interdental papillae are wide, moreover, it constitutes a high predictability technique in order to achieve root coverage. In the present case, it was decided to initiate treatment on the second quadrant since it lodged sites with greater dental hypersensitivity, to be followed a month later by treatment on the first quadrant. **Conclusions:** This applied technique allowed for 100% elimination of tooth hypersensitivity, only considering a disadvantage the double surgical site of the donor site. It is important to mention that, in addition to achieving improvement in tooth hypersensitivity, esthetic appearance was improved.

#### INTRODUCCIÓN

La recesión gingival es la migración del tejido gingival marginal en sentido apical a la unión cemento-esmalte (UCE) con la exposición de la superficie radicular. El trauma tisular causado por el cepillado de dientes vigoroso se considera como factor causal predominante para el desarrollo de las recesiones gingivales, particularmente en individuos jóvenes.<sup>1</sup>

Muchas de estas condiciones pueden ser detectadas por los pacientes, que con frecuencia observan recesiones gingivales y buscan algún tratamiento. En este contexto, la cobertura de las superficies radiculares ex-

\* Profesor-Investigador. Facultad de Estomatología de la Benemérita Universidad Autónoma de Puebla, Puebla, Puebla, México.  
<sup>§</sup> Profesor. Facultad de Odontología de la Universidad Nacional Autónoma de México, Ciudad de México, México.  
<sup>||</sup> Profesor. División de Estudios de Postgrado e Investigación de la Facultad de Odontología, Universidad Nacional Autónoma de México, Ciudad de México, México.

Recibido: marzo 2017.

Aceptado: agosto 2017.

© 2018 Universidad Nacional Autónoma de México, [Facultad de Odontología]. Este es un artículo Open Access bajo la licencia CC BY-NC-ND (<http://creativecommons.org/licenses/by-nc-nd/4.0/>).

Este artículo puede ser consultado en versión completa en <http://www.medigraphic.com/facultadodontologiaunam>

34. Oates TW, Robinson M, Gunsolley JC. Surgical Therapies for the Treatment of Gingival Recession. A Systematic Review. 2003;303–20.

Ann Periodontol

## Surgical Therapies for the Treatment of Gingival Recession. A Systematic Review

Thomas W. Oates,\* Melanie Robinson,\* and John C. Gunsolley†

\* Department of Periodontics, University of Texas Health Science Center at San Antonio, San Antonio, Texas.

† Department of Periodontics, Baltimore College of Dental Surgery, University of Maryland, Baltimore, Maryland.

**Background:** A variety of soft tissue augmentation procedures directed at root coverage have been documented in the literature utilizing autogenous or allogenic soft tissue grafting or guided tissue regeneration (GTR).

**Rationale:** The purpose of this systematic review was to assess the literature regarding the efficacies of various surgical gingival augmentation procedures relative to clinical and patient-oriented outcomes.

**Focused Question:** What is the effect of surgical therapy for root coverage in patients with gingival recession compared with other treatment modalities or baseline values?

**Search Protocol:** PubMed and the Cochrane Oral Health Group Trials Register were searched to identify human studies in English investigating the therapeutic use of a soft tissue surgical procedure to treat gingival recession. Searches were performed for articles published by April 2002.

**Selection Criteria:** Initial screening of identified abstracts accepted all studies evaluating surgical intervention of gingival recession. Independent review by 2 reviewers evaluated full-text reports regarding study characteristics. Only those studies determined to be randomized clinical trials (RCTs) were included in the final analysis.

**Data Analysis and Collection:** Outcome measures included changes in root coverage, clinical attachment levels (CAL), probing depth (PD), and width of keratinized tissue (KT). The only data suitable for meta-analysis were comparisons of the efficacy of connective tissue grafts with GTR.

### Main Results

1. Thirty-two articles (total study population: 687) met the criteria for RCTs: 11 (population: 286) related to various autogenous soft tissue augmentation procedures; 18 (population: 360) to GTR; and 3 (population: 41) to allogenic soft tissue augmentation.

2. Meta-analysis identified greater gains in both root coverage and keratinized tissue width for connective tissue graft procedures compared to GTR.

3. No other data were compatible with meta-analysis.

### Reviewers' Conclusions

1. Soft tissue augmentation procedures are effective means of obtaining root coverage.

2. Connective grafting techniques appear to have an advantage over GTR.

3. There is a need for further efficacy studies and for investigation of these procedures relative to patient-oriented outcomes such as esthetics, root sensitivity, and postoperative morbidities.

*Ann Periodontol 2003;8:303-320.*

### KEY WORDS

Grafts, soft tissue; guided tissue regeneration; tooth root/surgery; periodontal diseases/surgery; review literature; meta-analysis.

35. Lara-Pastrana C, Navarrete-Rosel G, Carrillo-Ávila B. Técnica de túnel en el tratamiento de múltiples recesiones gingivales : reporte de un caso clínico. Univ Autónoma Campeche. 2019;1:141–9.

## CAPÍTULO 17

---

### Técnica de túnel en el tratamiento de múltiples recesiones gingivales: reporte de un caso clínico.

Carlos Lara-Pastrana,<sup>1</sup> Gonzalo Navarrete-Rosel,<sup>2</sup> Bertha Arely Carrillo-Ávila.<sup>2</sup>

<sup>1</sup>Alumno del Programa de Especialidad en Periodoncia. Facultad de Odontología de la Universidad Autónoma de Yucatán. Mérida, México. <sup>2</sup>Profesor del Programa de Especialidad en Periodoncia. Facultad de Odontología de la Universidad Autónoma de Yucatán. Mérida, México.

#### Correspondencia

Carlos Lara-Pastrana  
carlos.larapastrana@hotmail.com

#### Como citar:

Lara-Pastrana C, Navarrete-Rosel G, Carrillo-Ávila BA. Técnica de Túnel en el tratamiento de múltiples recesiones gingivales: reporte de un caso clínico. En: Medina-Solís CE, Casanova-Rosado JF, Lara-Carrillo E, Minaya-Sánchez M, Scougall-Vilchis RJ, Coordinadores. Mis casos clínicos de especialidades odontológicas. Campeche: Universidad Autónoma de Campeche; 2019. p. 141-149. ISBN: 978-607-8444-47-2

---

#### Resumen

**Introducción:** En este artículo se describe el procedimiento quirúrgico-plástico periodontal para la cobertura de recesiones múltiples. La técnica quirúrgica contempla la formación de un túnel entre el tejido que rodea las recesiones sin despegar la porción coronal de las papilas gingivales, en el cual se introduce un injerto de tejido conectivo de origen palatino para cubrir las recesiones. **Presentación del caso:** Se presenta un caso clínico de cobertura radicular por medio de la técnica de túnel con un éxito de hasta 90% de cobertura. **Conclusiones:** La cirugía plástica periodontal requiere de una gran habilidad del operador para manipular el tejido y lograr los resultados deseados. **Significancia clínica:** La técnica de túnel representa una opción eficaz y segura para la realización de coberturas radiculares múltiples.

**Palabras clave:** periodoncia, recesión gingival, cirugía.

#### Tunnel technique in the treatment of multiple gingival recessions: a clinical case report.

#### Abstract

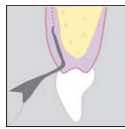
**Introduction:** This article describes the periodontal surgical-plastic procedure for the coverage of multiple recessions. The surgical technique contemplates the formation of a tunnel between the tissue surrounding the recessions without detaching the coronal portion of the gingival papillae, in which a graft of connective tissue of palatal origin is introduced to cover the recessions. **Case report:** A clinical case of root coverage is presented through the tunnel technique with a success of up to 90% coverage. **Conclusions:** Periodontal plastic surgery demands professional high skills to manipulate the tissue in order to achieve successful results. **Clinical Significance:** The tunnel technique represents an effective and safe option for multiple root coverage.

**Key words:** periodontics, gingival recessions, surgery.

---

36. Zuhr O, Fickl S, Wachtel H, Bolz W, Hürzeler MB. Covering of gingival recessions with a modified microsurgical tunnel technique: case report. *Int J Periodontics Restorative Dent*. 2007;27(5):457–63.

## Covering of Gingival Recessions with a Modified Microsurgical Tunnel Technique: Case Report



Otto Zuhr, Dr Med Dent\*  
Stefan Fickl, Dr Med Dent\*  
Hannes Wachtel, Prof Dr Med Dent\*\*  
Wolfgang Bolz, Dr Med Dent\*  
Markus B. Hürzeler, Prof Dr Med Dent\*\*\*

*Recent advances in periodontal plastic surgery have encouraged reassessment of the envelope technique and its modified version, the tunnel technique, for root coverage. This article describes alterations in the technique-sensitive tunnel approach, which include an undermining split flap preparation of the buccal tissues with newly developed instruments to minimize trauma and ensure a better blood supply for the connective tissue graft. The use of a microsurgical concept, including microsurgical blades and suture material, improves wound healing and establishes a better esthetic result. Because these modifications simplify the tunnel approach, the spectrum of indications for the tunnel technique may be expanded and a broader application achieved. (Int J Periodontics Restorative Dent 2007;27:457–463.)*

\*Private Institute for Periodontology and Implantology, Munich, Germany.

\*\*Clinical Associate Professor, Department of Prosthodontics, Dental School, Free University of Berlin; Private Institute for Periodontology and Implantology, Munich, Germany.

\*\*\*Clinical Associate Professor, Department of Operative Dentistry and Periodontology, Albert Ludwigs University, Freiburg, Germany; Clinical Associate Professor, University of Texas, Dental Branch, Houston, Texas; Private Institute for Periodontology and Implantology, Munich, Germany.

Correspondence to: Dr Otto Zuhr, Zentrum für Zahnheilkunde, Rosenkavalierplatz 18, 81925 München, Germany; e-mail: otto@zuhr.biz.

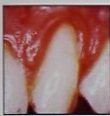The correction of gingival recessions is an important issue in the field of periodontal plastic surgery. Because esthetic concerns are the main indications for root coverage, selection of the most appropriate soft tissue grafting procedure must be done carefully. This search for predictable esthetic outcomes has led to the development of several new and modified surgical techniques this past decade.

Surgical procedures used in the treatment of recession defects may be classified as pedicle soft tissue grafting procedures (the laterally sliding flap,<sup>1,2</sup> the double papilla flap,<sup>3,4</sup> the coronally repositioned flap,<sup>5</sup> the semilunar coronally repositioned flap<sup>6</sup>) or free soft tissue grafting procedures such as epithelialized grafts<sup>7</sup> or subepithelial connective tissue grafts (CTG).<sup>8</sup> Esthetic results for root coverage and gains in clinical attachment have been reported for coronally positioned flaps in combination with CTGs, making it the standard technique for root coverage.<sup>9</sup> Langer and Langer first described the CTG technique, in which the graft is covered by the overlying partial-thickness flap.<sup>8</sup> However, the coronally positioned flap requires



37. Zabalegui I, Sicilia A, Cambra J, Gil J, Sanz M. Treatment of multiple adjacent gingival recessions with the tunnel subepithelial connective tissue graft: a clinical report. *Int J Periodontics Restorative Dent*. 1999;19(2):199-206.

## Treatment of Multiple Adjacent Gingival Recessions with the Tunnel Subepithelial Connective Tissue Graft: A Clinical Report



Ion Zabalegui, MD, DDS\*  
Alberto Sicilia, MD, DDS, Dr Med\*\*  
Jordi Cambra, MD, DDS\*\*\*  
Jaime Gil, MD, DDS, Dr Med\*\*\*\*  
Mariano Sanz, MD, DDS, Dr Med\*\*\*\*\*

*This article describes a surgical periodontal plastic procedure for the coverage of multiple adjacent gingival recessions. This surgical technique is based on the construction of a tunnel under the gingival tissue by means of a sulcular incision beyond the mucogingival line without raising the papillae. A large connective tissue graft obtained from the palatal mucosa is introduced through this tunnel, covering the adjacent gingival recessions. A suturing technique to allow this graft to slip through the tunnel under the gingival tissues and to secure and stabilize the graft covering the recessions is described. Twelve-month postoperative results are presented from 21 teeth that were treated with this technique: 100% root coverage was achieved in 66.7% of the recessions treated, with a mean root surface coverage of 91.6%. This study suggests that the use of this surgical procedure allows the treatment of multiple adjacent recessions in a single procedure with adequate early healing and highly predictable root coverage results. (Int J Periodontics Restorative Dent 1999;19:199-206.)*

\*Private Practice, Bilbao, Spain.  
\*\*Professor of Periodontology, University of Oviedo, Spain.  
\*\*\*Private Practice, Barcelona, Spain.  
\*\*\*\*Professor of Prosthodontics, University Pais Vasco, Bilbao, Spain.  
\*\*\*\*\*Professor of Periodontology, University Complutense of Madrid, Spain.

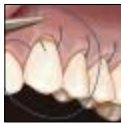Reprint requests: Dr Ion Zabalegui, Edificio Albia 1-12, 48001 Bilbao, Spain.

Different surgical cosmetic techniques for the coverage of exposed roots caused by gingival recession have been developed and improved since more and more patients demand procedures to improve their esthetic appearance. Different surgical techniques have proven efficient in the treatment of this condition; good results in root coverage and gain in clinical attachment have been reported with free gingival grafts<sup>1</sup>; sliding flaps either laterally,<sup>2</sup> coronally,<sup>3</sup> or transpositionally<sup>4</sup>; connective tissue grafts<sup>5,6</sup> (CTG); and recently, guided tissue regeneration.<sup>7</sup>

For these procedures, the CTG has been very frequently used because of its demonstrated advantages, which include improved color blending, reduced morbidity in the donor site, and high degree of clinical success. However, most of the time CTGs have been used in combination with coronally positioned flaps, which necessitate incisions on the

38. Allen EP. Subpapillary continuous sling suturing method for soft tissue grafting with the tunneling technique. *Int J Periodontics Restorative Dent*. 2010;30(5):479–85.

## Subpapillary Continuous Sling Suturing Method for Soft Tissue Grafting with the Tunneling Technique



Edward P. Allen, DDS, PhD\*

*This paper describes a new suturing method, the subpapillary continuous sling suture, for use with soft tissue grafts in tunnel procedures to treat gingival recession. This method combines the graft suture and the sutures used to advance the pouch margins over the graft into a single continuous sling suture. It is indicated particularly for sites with shallow recessions and those treated for augmentation rather than root coverage because of a lack of graft access for standard suture placement. The single-suture method may also be used for sites with moderate to severe recession. The advantages of this method include elimination of the need to place additional sutures for coronal advancement of the pouch, resulting in reduced suturing time and reduced opportunity to inadvertently cut the continuous suture with the needle when suturing the pouch. (Int J Periodontics Restorative Dent 2010;30:479–485.)*

\*Private Practice, Dallas, Texas; Adjunct Professor, Department of Periodontics, Baylor College of Dentistry, Texas A&M Health Science Center, Dallas, Texas; Director, Center for Advanced Dental Education, Dallas, Texas.

Correspondence to: Dr Edward P. Allen, 8335 Walnut Hill Lane, Suite 210, Dallas, TX 75231; fax: 214-691-8174; email: epallen@epallendds.com.

Site preparation for root coverage grafting has evolved from the original surgical dissection of an open vascular bed, used for placement of an exposed graft overlying the recipient bed, to the current coronally advanced flap and tunnel methods used for submerged grafts. Open site preparation was designed for free gingival grafts.<sup>1</sup> Later, recipient site techniques, developed for subepithelial connective tissue grafts, included a pouch technique and coronally advanced flaps for partial coverage of the graft.<sup>2,3</sup> The pouch technique was limited to single-tooth recession sites and used a tissue adhesive rather than sutures.<sup>3</sup> More recently, tunnel procedures have been described for coverage of connective tissue grafts.<sup>4-6</sup>

Along with the advancement of soft tissue grafting methods, a variety of suturing techniques have been described. The original free gingival graft was sutured with simple interrupted sutures at the mesial and distal coronal borders of the graft and no sutures at the graft's apical or lateral margins.<sup>7</sup> More detailed suturing techniques were described for free grafts used for root coverage with the intent